This is a digital copy of a book that was preserved for generations on library shelves before it was carefully scanned by Google as part of a project to make the world's books discoverable online.

It has survived long enough for the copyright to expire and the book to enter the public domain. A public domain book is one that was never subject to copyright or whose legal copyright term has expired. Whether a book is in the public domain may vary country to country. Public domain books are our gateways to the past, representing a wealth of history, culture and knowledge that's often difficult to discover.

Marks, notations and other marginalia present in the original volume will appear in this file - a reminder of this book's long journey from the publisher to a library and finally to you.

Usage guidelines

Google is proud to partner with libraries to digitize public domain materials and make them widely accessible. Public domain books belong to the public and we are merely their custodians. Nevertheless, this work is expensive, so in order to keep providing this resource, we have taken steps to prevent abuse by commercial parties, including placing technical restrictions on automated querying.

We also ask that you:

+ *Make non-commercial use of the files* We designed Google Book Search for use by individuals, and we request that you use these files for personal, non-commercial purposes.

+ *Refrain from automated querying* Do not send automated queries of any sort to Google's system: If you are conducting research on machine translation, optical character recognition or other areas where access to a large amount of text is helpful, please contact us. We encourage the use of public domain materials for these purposes and may be able to help.

+ *Maintain attribution* The Google "watermark" you see on each file is essential for informing people about this project and helping them find additional materials through Google Book Search. Please do not remove it.

+ *Keep it legal* Whatever your use, remember that you are responsible for ensuring that what you are doing is legal. Do not assume that just because we believe a book is in the public domain for users in the United States, that the work is also in the public domain for users in other countries. Whether a book is still in copyright varies from country to country, and we can't offer guidance on whether any specific use of any specific book is allowed. Please do not assume that a book's appearance in Google Book Search means it can be used in any manner anywhere in the world. Copyright infringement liability can be quite severe.

About Google Book Search

Google's mission is to organize the world's information and to make it universally accessible and useful. Google Book Search helps readers discover the world's books while helping authors and publishers reach new audiences. You can search through the full text of this book on the web at `http://books.google.com/`

COUNTWAY LIBRARY
HC 31GL R

EMIL VILLIGER

GEHIRN UND RÜCKENMARK

Digitized by Google

Digitized by Google

Digitized by Google

Digitized by Google

BOSTON MEDICAL
★ OCT 7 1904 ★
LIBRARY
t.5355

GEHIRN UND RÜCKENMARK

LEITFADEN FÜR DAS STUDIUM
DER MORPHOLOGIE UND DES FASERVERLAUFS

VON

DR. MED. EMIL VILLIGER
PRIVATDOZENT FÜR NEUROLOGIE UND NEUROPATHOLOGIE
AN DER UNIVERSITÄT BASEL

MIT 122 ZUM TEIL FARBIGEN TEXTABBILDUNGEN

LEIPZIG
VERLAG VON WILHELM ENGELMANN
1905

Digitized by Google

Alle Rechte, insbesondere das der Übersetzung, vorbehalten.

Digitized by Google

Vorwort.

Der vorliegende Leitfaden soll dafür bestimmt sein, dem Studierenden in möglichst kurzer, zusammenfassender und übersichtlicher Weise das Studium der Morphologie und des Faserverlaufs des Zentralnervensystems zu erleichtern; er soll ihm vor allem als Wegweiser dienen, wie er am besten bei diesem Studium vorgehen wird. Der Studierende soll zunächst eine Übersicht über das Ganze gewinnen, dann die äußere Form und Gestalt, alles, was man ohne tiefere Präparation sieht, dann erst die einzelnen größeren Abteilungen und deren äußere und innere Konfiguration kennen lernen. — Erst eine genaue Kenntnis der Morphologie ermöglicht sodann das Verständnis des feineren Baues und vor allem des Faserverlaufs.

Wer sich einläßlich mit der Anatomie des Zentralnervensystems beschäftigen will, den verweise ich auf die zahlreichen größeren Werke und Lehrbücher.

An dieser Stelle sei mir gestattet, Herrn Prof. J. KOLLMANN und Herrn Prof. H. K. CORNING für ihr freundliches Entgegenkommen besonders bezüglich der Überlassung des Materials meinen verbindlichsten Dank auszusprechen.

E. Villiger.

Digitized by Google

Digitized by Google

Inhaltsverzeichnis.

I. Teil. Morphologie.

Seite

Einteilung des Nervensystems 3
Entwicklung des Gehirns 4
Entwicklung des Rückenmarks 7
Gestalt, Größe und Gewicht des Gehirns 9
Betrachtung des Gehirns im allgemeinen 11
Austritt der Hirnnerven aus dem Gehirn und aus dem Schädel 15
Telencephalon — Endhirn 17
Pallium — Hirnmantel 17
Telencephalon — Endhirn 27
Rhinencephalon — Riechhirn 27
1. Lobus olfactorius 28
A. Lobus olfactorius anterior 29
B. Lobus olfactorius posterior 33
2. Gyrus fornicatus 34
3. Ammonshorn 36
4. Gyrus dentatus 37
5. Uncus s. Gyrus uncinatus, Gyrus intralimbicus — Retzius —, Gyrus fasciolaris — Retzius — 40
6. Die Balkenwindungen s. Gyri Andreae Retzii 40
Telencephalon — Endhirn 41
Pars optica Hypothalami 41
Telencephalon — Endhirn 42
Innere Konfiguration 42
Centrum semiovale — Substantia corticalis 43
Balken 44
Seitenventrikel 44
Telencephalon — Endhirn 51
Graue Massen und Kerne 51
Telencephalon — Endhirn 54
Zusammenfassung 54
Diencephalon — Zwischenhirn 56
Thalamencephalon 59
Pars mamillaris Hypothalami 61
Ventriculus tertius 61
Die Kerne des Zwischenhirns 63
Diencephalon — Zusammenfassung 66

Digitized by Google

Seite

Mesencephalon — Mittelhirn 69
Vierhügelplatte — Lamina quadrigemina 69
Großhirnschenkel — Pedunculi cerebri 70
Aquaeductus cerebri (Sylvii) 71
Graue Massen des Mittelhirns 71
Mesencephalon — Zusammenfassung 72
Isthmus rhombencephali — Hirnenge 73
Metencephalon — Hinterhirn 74
Pons Varolii — Brücke 74
Cerebellum — Kleinhirn 75
A. Lobus superior 76
B. Lobus posterior 77
C. Lobus inferior 79
Myelencephalon — Nachhirn — Medulla oblongata 81
Ventriculus quartus 83
Fossa rhomboidea 85
Graue Massen des Rhombencephalon 87
Rhombencephalon — Zusammenfassung 90
Gehirnhäute — Meninges 92
Dura mater 92
Arachnoidea 93
Pia mater 94
Medulla spinalis — Rückenmark 95
Äußere Konfiguration 95
Innere Konfiguration 97
Rückenmarkshäute 98
Dura mater spinalis 98
Arachnoidea spinalis 99
Pia mater spinalis 99

II. Teil. Faserverlauf.

Methoden zur Erforschung des Faserverlaufs 103
Histogenese des Nervensystems 110
Entwicklung der Ependymzellen und der Neurogliazellen 111
Entwicklung der Nervenzellen 114
Entwicklung der Zellen der Cerebro-Spinalganglien und der sympathischen Ganglien 115
Die Formelemente des Nervensystems 116
Einteilung der Nervenzellen 120
Mikroskopischer Bau der Hirnrinde 125
I. Rinde des Palliums 125
II. Rhinencephalon 127
Bulbus olfactorius 127
Gyrus fornicatus 129
Ammonshorn und Gyrus dentatus 130
Ammonshorn 131
Gyrus dentatus 132
Hirnlokalisation 134

Digitized by Google

Seite

Telencephalon — Weiße Substanz. Leitungsbahnen 136
1. Assoziationsfasern 137
2. Kommissurenfasern 138
3. Projektionsfasern 138
A. Kurze Bahnen. 138
B. Lange Bahnen. 140
Radiatio corporis striati 142
Verbindungen des Corpus striatum 142
Faserverlauf des Rhinencephalon 143
1. Periphere Bahn 143
2. Zentrale Bahn 144
A. Verbindung des Bulbus olfactorius mit den primären Zentren 144
B. Verbindung der primären Zentren mit den sekundären oder kortikalen Zentren. 144
3. Verbindung der beiden primären Zentren 148
4. Weitere Verbindungen der primären Zentren. 148
5. Verbindung der beiden kortikalen Zentren. 149
6. Weitere Verbindungen der kortikalen Zentren 149
Cerebellum 149
Faserverlauf 150
Rückenmark. 151
Graue Substanz 151
Weiße Substanz 153
1. Vorderstrangbahnen. 153
2. Seitenstrangbahnen 154
3. Hinterstrangbahnen. 155
Medulla oblongata 157
Ursprung der Hirnnerven. 162
Nervus opticus. 162
Nervus oculomotorius 163
Nervus trochlearis 164
Nervus abducens 164
Nervus trigeminus 164
Nervus facialis 166
Nervus acusticus 166
1. Nervus cochlearis 166
2. Nervus vestibularis 168
Nervus glossopharyngeus und vagus. 169
Nervus accessorius 171
Nervus hypoglossus 171
Übersicht der Hauptbahnen 171
A. Sensible Bahnen. 171
1. Aus dem Rückenmark aufsteigende sensible Bahnen 171
2. Sensible Hirnnervenbahnen 173
B. Motorische Bahnen. 174
C. Assoziationsleitung und Reflexleitung 175
Register. . . . . 178—187

Digitized by Google

Digitized by Google

I. Teil.

Morphologie.

Digitized by Google

Digitized by Google

Einteilung des Zentralnervensystems.

Gehirn und Rückenmark bilden zusammen das Zentralnervensystem — Systema nervorum centrale —.

Gehirn — Encephalon — heißt der innerhalb der Schädelkapsel gelegene Teil des Zentralnervensystems, Rückenmark — Medulla spinalis — derjenige Teil, welcher innerhalb des Wirbelkanals gelegen ist. Die Grenze zwischen beiden ist weder makroskopisch noch mikroskopisch scharf markiert. Der unterste Abschnitt des Gehirns gleicht in Form und Bau vollkommen dem obersten Rückenmarksabschnitt, er wird daher auch als »verlängertes Mark« — Medulla oblongata — bezeichnet. Eine gröbere Grenzbestimmung ist durch die untersten Bündel der sog. Pyramidenkreuzung oder auch durch die obersten Wurzelbündel des ersten Cervicalnerven gegeben.

Eine weitere Abgrenzung des Gehirns in verschiedene Teile erfolgt am besten an Hand der Entwicklungsgeschichte.

Das Nervensystem entwickelt sich aus einem breiten Streifen des äußeren Keimblattes, des Ektoderms, der in der Medianebene unmittelbar oberhalb der Chorda dorsalis liegt. Hier wachsen die Zellen des äußeren Keimblattes zu längeren zylindrischen oder spindelförmigen Gebilden aus, während die in der Umgebung befindlichen Elemente sich abplatten. So sondert sich das äußere Keimblatt in zwei Bezirke:

in das verdünnte Hornblatt und

in die dickere, median gelegene Nerven- oder Medullarplatte.

Beide Bezirke grenzen sich bald schärfer voneinander ab, die Medullarplatte krümmt sich ein und erhebt sich mit ihren Rändern über die Keimoberfläche. So entstehen die Medullarwülste, welche die breite und anfangs nur wenig tiefe Medullarrinne zwischen sich fassen. Die Wülste sind einfache Faltungen des

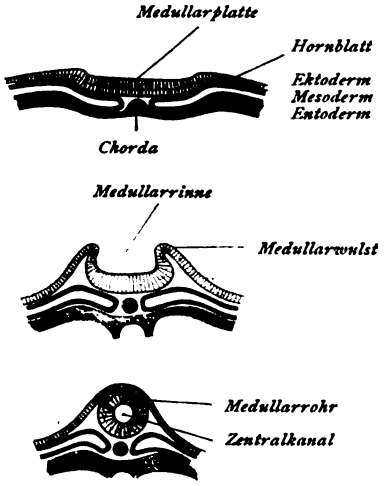

Fig. 1. Schematische Darstellung der Bildung des Medullarrohrs aus dem äußeren Keimblatt.

Digitized by Google

äußeren Keimblattes und an der Stelle entstanden, wo die Medullarplatte in das Hornblatt übergeht.

Sehr frühzeitig wandelt sich nun die Medullarplatte zum Medullarrohr um. Dieses Rohr bildet sich durch einen typischen Faltungsprozeß. Die Medullarwülste erheben sich über die Oberfläche des Keims noch weiter in die Höhe, schlagen sich dabei nach der Medianebene zu um und wachsen einander entgegen, bis sie sich mit ihren Firsten treffen, längs deren sie verschmelzen. Bei ihrer Erhebung über die Keimoberfläche ziehen die Medullarwülste das Hornblatt mit sich, dieses tritt aber nicht in Beziehung zum Nervensystem, sondern wird zur Epitheldecke des Körpers. Am Medullarrohr, das einen spaltenförmigen, mit Urlymphe erfüllten Raum, den Zentralkanal — Canalis centralis —, umschließt, unterscheiden wir das Hirnrohr und das Spinalrohr; aus ersterem entwickelt sich das Gehirn, aus letzterem das Rückenmark.

Entwicklung des Gehirns.

Die Ausgangsform ist das einfache Hirnrohr. Durch größeres Wachstum einzelner Strecken und geringeres Wachstum anderer erfährt dasselbe frühzeitig

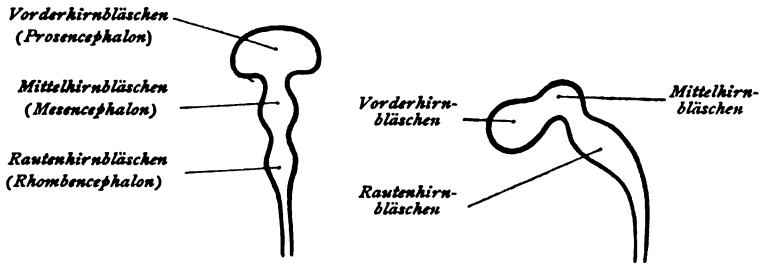

Fig. 2. Schematische Darstellung der drei primitiven Hirnbläschen.

eine Gliederung. Es entstehen zunächst drei durch zwei ringförmige Einschnürungen voneinander getrennte Bläschen, die primitiven Gehirnbläschen, die wir als vordere, mittlere und hintere Hirnblase bezeichnen. Aus diesen drei Hirnblasen entstehen später drei Hauptabteilungen:

das Vorderhirn — Prosencephalon —,
das Mittelhirn — Mesencephalon —,
das Rautenhirn — Rhombencephalon —.

Aus diesen drei Hirnblasen entwickeln sich weiterhin fünf Hirnblasen. Das Vorderhirnbläschen differenziert sich in das Zwischenhirnbläschen — Diencephalon — und die beiden Hemisphärenbläschen — Telencephalon. — Die weitere ungleiche Entwicklung des Rautenhirnbläschens führt zur Trennung in das Hinterhirnbläschen — Metencephalon — und in das Nachhirnbläschen — Myelencephalon —. Das Hinterhirnbläschen ist vom Mittelhirnbläschen durch einen eng geschnürten Teil, den

Digitized by Google

Isthmus s. Isthmus rhombencephali abgegrenzt. Das Nachhirnbläschen geht in das Rückenmark über. So finden wir also das primitive Hirnrohr später in sechs Abteilungen differenziert:

das Telencephalon — Endhirn —,
das Diencephalon — Zwischenhirn —,
das Mesencephalon — Mittelhirn —,
den Isthmus s. Isthmus rhombencephali — Hirnenge —,
das Metencephalon — Hinterhirn —,
das Myelencephalon — Nachhirn —.

In späteren Stadien ist die Entwicklung der Nervensubstanz besonders stark in den beiden Seitenhälften der Röhrenwand, während die Mittelstrecken

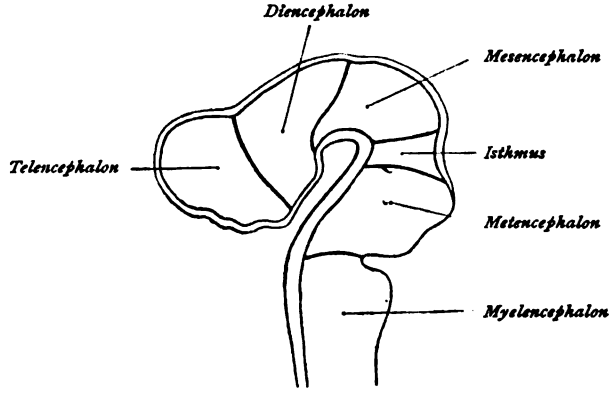

Fig. 3. Darstellung der 5 Hirnblasen. (Nach His.)

des Bodens und der Decke (die Boden- u. Deckplatte) großenteils dünn und epithelial verbleiben. Die verschiedenen Abschnitte des Hirnrohres nehmen

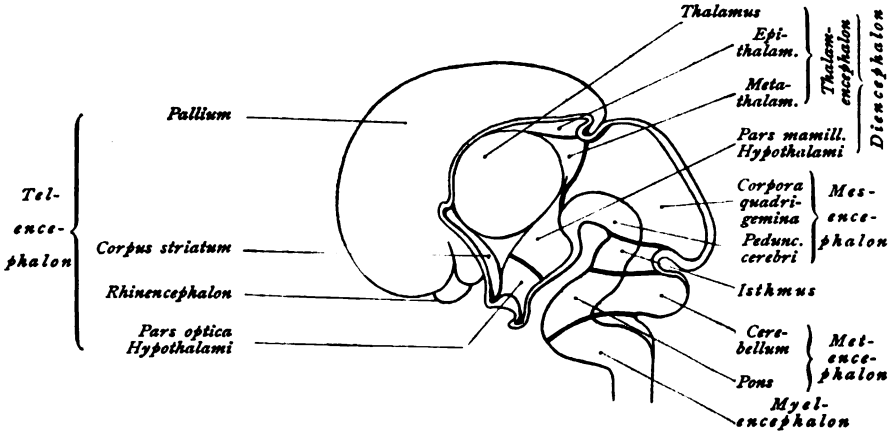

Fig. 4. Darstellung der weiteren Entwicklung der 5 Hirnblasen. (Nach His.)

Digitized by Google

dann weiterhin an der Entwicklung in sehr ungleichem Maße teil. Einzelne Strecken bleiben weit zurück, andere überholen durch ihr mächtiges Wachstum erheblich ihre Umgebung. Neben diesen durch das ungleiche Wachstum bedingten Verschiebungen der einzelnen Hirnglieder gegeneinander verwischen

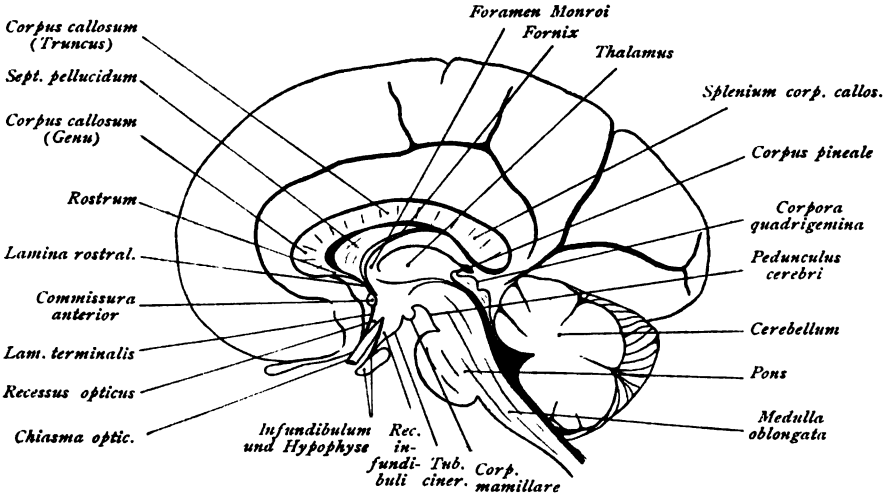

Fig. 5. Medianer Sagittalschnitt durch das Gehirn.

noch andere Vorgänge den ursprünglichen Grundplan des Ganzen; hierher gehört vor allem das Auftreten mächtiger Querfasern (Balken, Brücke). Dadurch wird es unmöglich, am Gehirne des Erwachsenen die einzelnen Teile oberflächlich noch abzugrenzen. Welche Gehirnteile entwicklungsgeschichtlich aus den einzelnen Hirnbläschen hervorgehen, darüber gibt uns am besten nachfolgende Tabelle (nach His) Aufschluß. Sie mag uns bei der Betrachtung der Morphologie als Wegweiser dienen. (Vergleiche auch Fig. 4 und 5.)

Encephalon Gehirn	**Prosencephalon** Vorderhirn	Telencephalon Endhirn	Hemisphaerium	Pallium
				Rhinencephalon
				Stamm des Endhirns
			Pars optica Hypothalami	
		Diencephalon Zwischenhirn	Pars mamillaris Hypothalami	
			Thalamencephalon	Thalamus
				Metathalamus
				Epithalamus
	Mesencephalon Mittelhirn	.....	Pedunculi cerebri	
			Corpora quadrigemina	
	Rhombencephalon Rautenhirn	Isthmus rhombencephali		
		Metencephalon Hinterhirn	Cerebellum	
			Pons	
		Myelencephalon Nachhirn	Medulla oblongata	

Digitized by Google

Prosencephalon und Mesencephalon werden auch zusammen als Cerebrum — Großhirn — bezeichnet. Der Hirnstamm — Truncus cerebri — umfaßt die sog. Hirnganglien; er besteht aus dem Stamm des Endhirns, dem Zwischenhirn, dem Mittelhirn, dem Isthmus, der Brücke und der Medulla oblongata.

Die Höhlungen der embryonalen Hirnbläschen ändern ihre Form ebenfalls unter dem Einfluß der verschiedenen Wachstumsvorgänge. Der Zentralkanal des Rückenmarks setzt sich in den hinteren Teil des Nachhirnbläschens fort, die Höhlung des vorderen Teiles des Nachhirnbläschens und des ganzen Hinterhirnbläschens wird zum vierten Ventrikel, die Höhlung des Mittelhirnbläschens zum Aquaeductus cerebri — Sylvii —. Die Höhlung des Zwischenhirnbläschens ist der dritte Ventrikel, der durch das Foramen interventriculare — Monroi — mit den Seitenventrikeln, den Höhlungen der Hemisphärenbläschen, kommuniziert. Sämtliche Hohlräume sind mit einer Flüssigkeit, dem Liquor cerebro-spinalis, erfüllt.

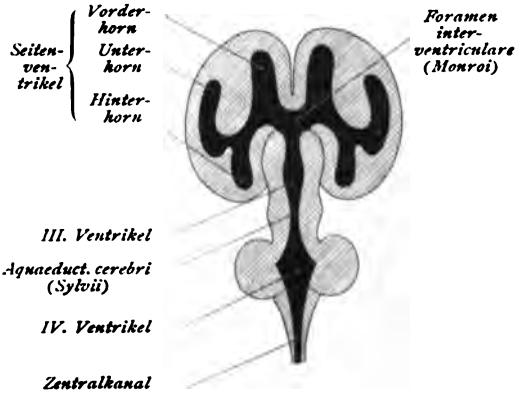

Fig. 6. Schematische Darstellung der Hirnhöhlen.

Entwicklung des Rückenmarks.

Der zum Rückenmark werdende Teil des Medullarrohres erscheint auf dem Querschnitt in ovaler Form. Der Zentralkanal bildet eine in dorso-ventraler Richtung ziehende Spalte, die von beiden Seiten von verdickten Teilen des Medullarrohres, dorsal und ventral aber von dünneren Teilen desselben begrenzt wird. Wir können also schon frühzeitig eine Sonderung in eine rechte und linke Hälfte erkennen. Die dünnere dorsale und ventrale Wand erscheinen als hintere und vordere Kommissuren, die dorsale bzw. hintere Kommissur wird als Deckplatte, die ventrale bzw. vordere Kommissur als Bodenplatte bezeichnet. In der weiteren Entwicklung wachsen die Boden- und Deckplatte nur wenig,

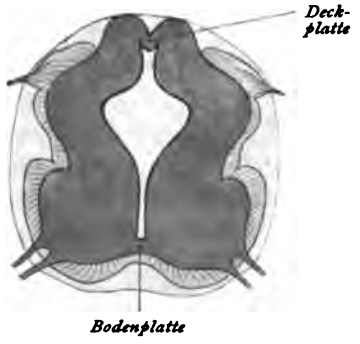

Fig. 7. Querschnitt durch das Rückenmark eines $4^1/_2$ wöchentlichen menschlichen Embryo. (Nach His.)

Digitized by Google

die beiden seitlichen Hälften aber verdicken sich immer mehr, ihr Wachstum ist besonders ventral ein starkes; hier entsteht jederseits ein ventraler Vorsprung. Dadurch wird die Bodenplatte in die Tiefe gedrängt, und es bildet sich schließlich eine vordere mediane Längsspalte, die spätere Fissura mediana anterior. Die gleiche Erscheinung finden wir am dorsalen Umfang, die Deckplatte wird ebenfalls in die Tiefe gedrängt und verschwindet im Grunde des Sulcus medianus posterior. Das Rückenmark besteht also jetzt aus zwei mächtig entwickelten Seitenhälften, die durch eine vordere und hintere Längsspalte getrennt sind und in der Tiefe durch eine Querbrücke verbunden werden, die in ihrer Mitte den Zentralkanal einschließt.

Anfangs erstreckt sich das Rückenmark in ziemlich gleicher Mächtigkeit durch die ganze Länge des Wirbelkanals. Das Ende des Rückenmarks wird rudimentär und grenzt sich gegen den vorangehenden Teil ab, es gestaltet sich konisch und bildet den Conus medullaris. Eine weitere Veränderung erfährt nun die Ausdehnung des Rückenmarks durch die Ungleichheit seines Wachstums und des umschließenden Wirbelkanals. Der Rückgratkanal nimmt an Länge beständig zu, besonders der untere Abschnitt der Wirbelsäule entfaltet sich in bedeutendem Maße. Dadurch wird das Rückenmark, das im Wachstum hinter demjenigen der Wirbelsäule zurückbleibt, scheinbar verkürzt, es erstreckt sich nicht mehr in der ganzen Länge des Rückgratkanals; der Conus medullaris zieht sich aus dem Sacralkanal empor und tritt in den Lendenteil, sein Ende findet sich schließlich in der Gegend des ersten oder zweiten Lendenwirbels. Bei diesem Ascensus medullae spinalis zieht sich das Ende des Conus medullaris in einen dünnen Faden aus, der sich bis in die Caudalgegend erstreckt und als Endfaden oder Filum terminale bezeichnet wird. Eine weitere Folge dieses Ascensus ist dann eine Änderung in der Verlaufsweise der aus dem Rückenmark austretenden Nerven, indem durch das Längerwerden der Wirbelsäule allmählich eine Schrägstellung der Nervenwurzeln erfolgt. In der Halsgegend ist der Verlauf der Nerven noch ein querer, in der Brustgegend wird er mehr und mehr ein schräger, und in der Lenden- und noch mehr in der Kreuzbeingegend ein nach abwärts gerichteter. Die vom letzten Teil des Rückenmarks ausgehenden Nervenstämme kommen eine große Strecke weit in den Wirbelkanal zu liegen, bevor sie

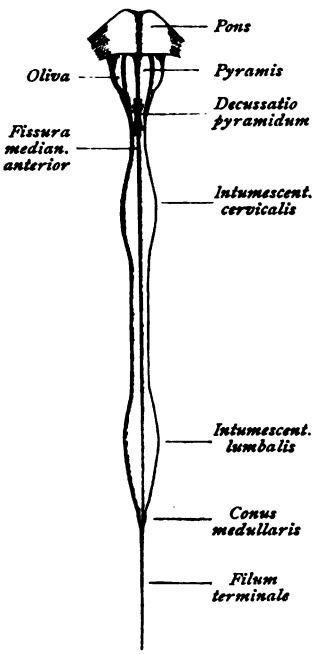

Fig. 8. Rückenmark von vorne. Schematisch.

Digitized by Google

aus demselben austreten, sie umfassen dabei den Conus medullaris und das Filum terminale und führen derart zur Bildung des sog. Pferdeschweifes oder der Cauda equina.

Das Rückenmark erfährt dann endlich noch einige Veränderungen seiner Form. Allmählich erlangen zwei Abschnitte eine bedeutendere Entfaltung, einmal im Halsteil und zweitens im oberen Teile der Lendengegend. Sie werden als Halsanschwellung — Intumescentia cervicalis — und als Lendenanschwellung — Intumescentia lumbalis — bezeichnet (Fig. 8).

Gestalt, Größe und Gewicht des Gehirns.

Das Gehirn besitzt im allgemeinen die Gestalt der Schädelhöhle; es liegt der Innenwand des Schädels so nahe an, daß ein Ausguß der Schädelhöhle die Hirnform bis zu einem gewissen Grade wiedergibt. Entsprechend den mannigfachen Verschiedenheiten der Konfiguration des Schädels ist daher das Gehirn bald mehr kugelförmig, bald besitzt es mehr die Form eines Ellipsoides; seine dorsale Fläche ist gewölbt, seine ventrale abgeplattet.

Die Länge des Gehirns beträgt im Mittel 160—170 mm, der größte quere Durchmesser 140 mm. Das weibliche Gehirn ist durchschnittlich etwas kürzer als das männliche.

Gegenstand zahlreicher Untersuchungen war von jeher das Gewicht des Gehirns. Als mittleres Gewicht für das Gehirn des erwachsenen Mannes fand man 1375 Gramm, für das Gehirn des erwachsenen Weibes 1245 Gramm. Als Minimalgewicht des männlichen Gehirns wurden 960 Gramm, des weiblichen Gehirns 800 Gramm gefunden. Als Maximalgewichte werden 2000 Gramm und mehr, 1900 Gramm, 1861 Gramm, 1807 Gramm angegeben.

Wie schwierig es ist, das mittlere Hirngewicht zu erkunden, geht daraus hervor, daß verschiedene Faktoren von wesentlichem Einfluß sind. — Hier spielt zunächst das Alter eine Hauptrolle. Untersuchungen ergaben, daß das mittlere Hirngewicht bei beiden Geschlechtern gegen das zwanzigste Jahr hin den Höhepunkt erreicht, vom 20.—50. Jahre stationär bleibt und von da an wieder langsam abnimmt. — Von Einfluß sind ferner Körpergewicht und Körperlänge. Schwerere Personen haben im allgemeinen ein schwereres Gehirn, mit der Zunahme der Körperlänge ist durchschnittlich auch eine Zunahme des Hirngewichts verbunden; doch besitzen kleinere Personen ein relativ schwereres Gehirn als große. — In Rücksicht auf die Schädelform fand man bei Breitköpfigen ein größeres mittleres Hirngewicht wie bei Langköpfigen. — Zahlreiche Untersuchungen existieren bezüglich des Einflusses der Rasse. So finden wir folgende Angaben:

Digitized by Google

Kaukasische Rasse:	mittleres Hirngewicht:	1335 g,
Chinesen:	» »	1332 g,
Sandwichinsulaner:	» »	1303 g,
Malaien und Indianer:	» »	1266 g,
Neger:	» »	1244 g,
Australier:	» »	1185 g.

Auch bei europäischen Völkern finden sich bestimmte Unterschiede im Hirngewicht. So existieren folgende Angaben:

für die Deutschen:	mittleres Hirngewicht:	1425 g,
für die Engländer:	» »	1346 g,
für die Franzosen:	» »	1280 g.

Das weibliche Geschlecht weist bei allen Völkern ein geringeres mittleres Hirngewicht auf.

Zu erwähnen ist weiterhin der Einfluß der Kultur. Nach Messungen von P. Broca nimmt bei Kulturvölkern die Gehirnmasse im Laufe der Zeiten wahrscheinlich etwas zu; E. Schmidt fand nach Messungen an Ägypterschädeln, daß Völker, die von hoher Kulturstufe herabgesunken sind, eine geringere Schädelkapazität aufweisen wie zur Zeit ihrer Kulturblüte.

Endlich sind auch krankhafte Zustände zu berücksichtigen, sie bedingen bald eine Zunahme, bald eine Abnahme des Hirngewichts.

Von großem Interesse war von jeher die Frage, inwieweit die absoluten und relativen Größenverhältnisse des Gehirns die bevorzugte Stellung anzeigen, welche der Mensch der Tierwelt gegenüber einnimmt. Bekannt ist seit langer Zeit, daß der Mensch nicht das absolut größte Gehirn besitzt. Beim Elefanten erreicht das Hirngewicht 4000 und mehr Gramm, das Gehirn einiger Waltiere erreicht das Gewicht von 3000 Gramm. Doch war man bald darüber klar, daß diese Tiere im Verhältnis zum Körpergewicht relativ weniger Hirnmasse besitzen wie der Mensch. Nicht richtig aber ist, daß der Mensch das relativ schwerste Gehirn besitzt; mehrere Forscher wiesen nach, daß er bezüglich dieser Relation des Hirngewichts von einigen Singvögeln, Affen, auch Mäusen übertroffen wird.

Vor allem ist es schwer, eine bestimmte Beziehung zwischen Gehirngewicht und Intelligenz festzustellen. Eine Zusammenstellung vieler Gehirne ergibt, daß es nicht zulässig ist, die geistige Kapazität eines Menschen lediglich nach seinem Hirngewicht taxieren zu wollen. So finden wir folgende Angaben über das Hirngewicht berühmter Männer:

Turgenjeff:	2012 g,	Broca:	1484 g,
Cuvier:	1861 g,	Dupuytren:	1437 g,
Byron:	1807 g,	Dante:	1420 g,
Kant:	1600 g,	Liebig:	1352 g,
Schiller:	1580 g,	Tiedemann:	1254 g,
Gauss:	1492 g,	Döllinger:	1207 g.

Digitized by Google

Diese Zusammenstellung zeigt, daß die Mehrzahl der Hirngewichte sich über das Durchschnittsmittel von 1375 Gramm erhebt, daß es aber auch geistig hervorragende Männer mit verhältnismäßig niederem Hirngewicht gibt. Wir finden jedoch auch Angaben von beträchtlichem Hirngewicht bei geistig unbedeutenden Menschen, so Hirngewichte von 2028 Gramm, von 1900 Gramm. Auffallend geringe Hirngewichte findet man bei Idioten, sie können bis unter 300 Gramm sinken.

Nach den bisherigen Untersuchungen ist die Annahme berechtigt, daß das Hirngewicht einen gewissen Minimalwert überschritten haben muß, damit die psychischen Funktionen in normaler Weise ablaufen können. Als unterste Grenze, unter welche das Hirngewicht nicht herabsinken darf, ohne daß eine merkliche Abschwächung der geistigen Fähigkeiten damit verbunden wäre, kann nach OBERSTEINER für das männliche Gehirn 1000 Gramm, für das weibliche 900 Gramm angenommen werden.

Zu beachten ist, daß die Wägung des ganzen Gehirns nur einen unsicheren Ausdruck für die psychische Leistungsfähigkeit gibt aus dem Grunde, weil die schon in ihrem Bau und in ihrer Funktion so verschiedenen einzelnen Teile des Gehirns nicht gleichmäßig miteinander an Größe und Gewicht zu- oder abnehmen; von großer Bedeutung wäre also eine genaue Kenntnis des Gewichtes der einzelnen Hirnteile, insbesondere aber eine genaue Wägung der grauen Substanz des Endhirns, der Hirnrinde, an die ja die höheren psychischen Funktionen vor allem gebunden sind. Aber auch dann kommen wir zu keinem sicheren Resultat; denn außer dem Gewicht sind noch andere Verhältnisse, so vor allem der feinere Bau und die chemischen Verhältnisse, zu berücksichtigen.

Betrachtung des Gehirns im allgemeinen.

Betrachten wir zunächst die dorsale Fläche des Gehirns. Sie ist sowohl in sagittaler wie in frontaler Richtung stark gewölbt — Facies convexa cerebri — (Fig. 9). Eine tiefe vertikal und median verlaufende Spalte — Fissura longitudinalis cerebri — teilt das Ganze in zwei symmetrische Hälften, in die beiden Hemisphären des Endhirns. Dringt man in die Tiefe der Fissur, dann erkennt man, daß diese Trennung keine vollständige ist. Beide Hälften werden im mittleren Teile durch eine breite horizontale Kommissur, durch den Balken — Corpus callosum — miteinander verbunden. Vor dem Balken tritt die Fissur bis zur ventralen Fläche des Gehirns hinunter; hinter dem Balken dringt sie ebenfalls weit in die Tiefe und läuft in eine große Querspalte aus, die als Fissura transversa cerebri die Hemisphären des Endhirns von dem darunter gelegenen Kleinhirn trennt. Die Oberfläche der Hemisphären zeigt mehr oder weniger tief eindringende Spalten und Furchen und zwischen diesen verlaufende Windungen.

Digitized by Google

Weit komplizierter ist die ventrale Fläche des Gehirns gestaltet, sie wird als Basis cerebri bezeichnet (Fig. 10). Wir erkennen zunächst, wie die Hemisphären des Endhirns sich auch auf die Hirnbasis ausdehnen. Im vorderen Teile verläuft in der Medianlinie die Fissura longitudinalis cerebri; sie kann bis zu einem x-förmigen Gebilde, dem Chiasma opticum, verfolgt werden. Klappt man das Chiasma leicht nach hinten, dann sieht man eine dünne graue, leicht einreißende Lamelle vom vorderen Rande des Chiasma in die Tiefe der Fissura longitudinalis cerebri treten — die Lamina terminalis —. Aus dem Chiasma gehen vorne die Sehnerven — Nervi optici — hervor, nach hinten und lateralwärts ziehen die Sehstreifen — Tractus optici —. Lateral vom Chiasma und vom Sehstreifen liegt ein graues, mit kleineren und größeren Löchern versehenes Feld — die Substantia perforata anterior —. Die vordere Begrenzung dieses Feldes läßt ein dreieckiges Feld erkennen — das Trigonum olfactorium —, von dessen vorderer Spitze ein schmaler weißer Streifen nach vorn zieht, der Riechstreifen — Tractus olfactorius —, der mit dem verbreiterten Riechkolben — Bulbus olfactorius — endet. Von der ventralen Fläche des Bulbus treten als zarte weiße Fäden die Riechfäden — Fila olfactaria — ab, die bei der Herausnahme des Gehirns abgerissen worden sind. Bulbus olfactorius, Tractus olfactorius, Trigonum olfactorium, Substantia perforata anterior, alle diese Teile gehören zum Riechhirn oder Rhinencephalon. Wir werden bei der Besprechung des Rhinencephalon näher darauf eintreten.

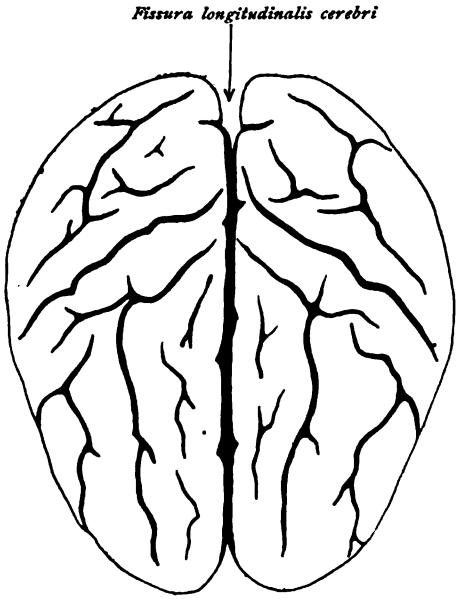

Fig. 9. Gehirn von oben betrachtet.

Hinter dem Chiasma opticum erhebt sich ein grauer Höcker — Tuber cinereum —, der sich konisch zum Trichter — Infundibulum — zuspitzt, auf welchem ein bohnenförmiger grauer Körper, der Hirnanhang — Hypophysis —, aufsitzt. Die Hypophysis liegt in der Sattelgrube des Keilbeinkörpers und kann bei der Herausnahme des Gehirns durch Reißen des dünnen Infundibulum leicht losgetrennt werden, so daß wir nur mehr den konisch zugespitzten Teil des Infundibulum vor uns haben, während die Hypophysis in der Sattelgrube liegen geblieben ist. Lateral wird das Tuber cinereum von den Tractus optici begrenzt, die im weiteren Verlaufe über die von hinten

Digitized by Google

nach vorne und außen strahlenden Hirnschenkel — Pedunculi cerebri — ziehen und dann in die Tiefe treten. Hinter dem Tuber cinereum erheben sich zwei weiße birnförmige Gebilde, die Markkügelchen — Corpora mamillaria s. candicantia —. Hinter diesen und zwischen den Pedunculi cerebri liegt die Fossa interpeduncularis — TARINI —, die hinten in den Recessus posterior, vorn in den Recessus anterior sich auszieht. Der Boden dieser Grube wird von der Substantia perforata

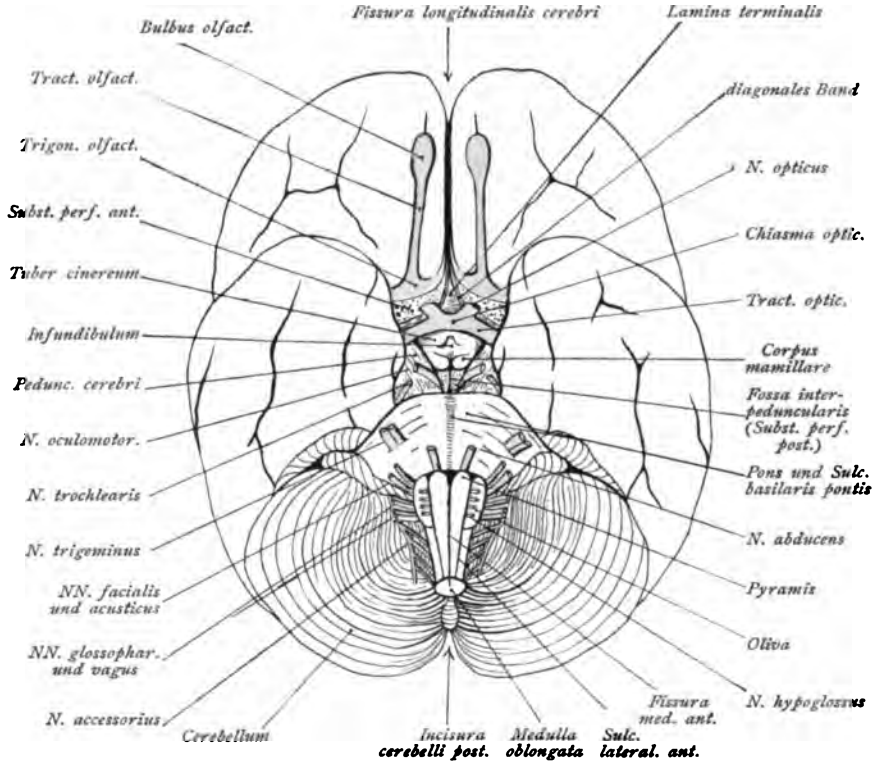

Fig. 10. Basis des Gehirns.

posterior gebildet, einer grauen, mit zahlreichen Öffnungen versehenen Fläche, die durch eine median verlaufende Furche in zwei Hälften geteilt und gegen die Hirnschenkel zu durch eine Furche begrenzt wird, den Sulcus nervi oculomotorii, aus welchem die Fasern des Nervus oculomotorius austreten.

Hinter diesen ganz in die Tiefe versenkten Gebilden tritt nun ein weißer, breiter, quer verlaufender Wulst zutage, die Brücke — Pons (Varolii) —, die vorne und hinten scharf begrenzt ist, in der Mitte eine breite median verlaufende Furche, den Sulcus basilaris, aufweist, sich lateralwärts verschmälert und dann lateralwärts und nach hinten verlaufend sich in das

Digitized by Google

Kleinhirn — Cerebellum — einsenkt. Hinter der Brücke liegt als zapfenförmiges Gebilde das verlängerte Mark — die Medulla oblongata —, die sich in das Rückenmark oder die Medulla spinalis fortsetzt. Sie zeigt median verlaufend die Fissura mediana anterior, die jederseits von einem weißen Strang, der Pyramide — Pyramis —, begrenzt wird. Außerhalb des Pyramidenstranges zieht als wenig tief gehende Furche der Sulcus lateralis anterior, und außerhalb dieses Sulcus liegt im vorderen Teil eine längliche eiförmige Erhebung, die Olive — Oliva —. Die Medulla oblongata deckt den mittleren Teil des Kleinhirns; sie liegt hier in einer breiten Rinne des Kleinhirns, die als Vallecula cerebelli bezeichnet wird. Vom Kleinhirn tritt uns seine ventrale, stark gewölbte Fläche vor die Augen. Eine hintere, median tief einschneidende Furche, die Incisura cerebelli posterior, trennt die beiden Kleinhirnhemisphären — Hemisphaeria cerebelli — voneinander, die zahlreiche, mehr oder weniger parallel verlaufende schmale Windungen erkennen lassen. Hebt man das Kleinhirn leicht in die Höhe, dann sieht man die bereits erwähnte tief gehende, zwischen Kleinhirn und Großhirn quer eindringende Fissura transversa cerebri, in welche die Fissura longitudinalis cerebri einmündet.

Die genauere Betrachtung der Hirnbasis führt uns weiterhin zur Feststellung des Austrittes der einzelnen Hirnnerven aus dem Gehirn, worüber uns nachfolgende Tabelle (S. 15) Aufschluß geben mag. Es soll dabei auch der Austritt der Hirnnerven aus dem Schädel Berücksichtigung finden.

Betrachten wir nun einen medianen Sagittalschnitt durch das Gehirn. Wir erkennen zunächst die zum Hemisphärengebiet des Endhirns gehörende Hirnmasse mit ihren Furchen und Windungen, weiterhin die die beiden

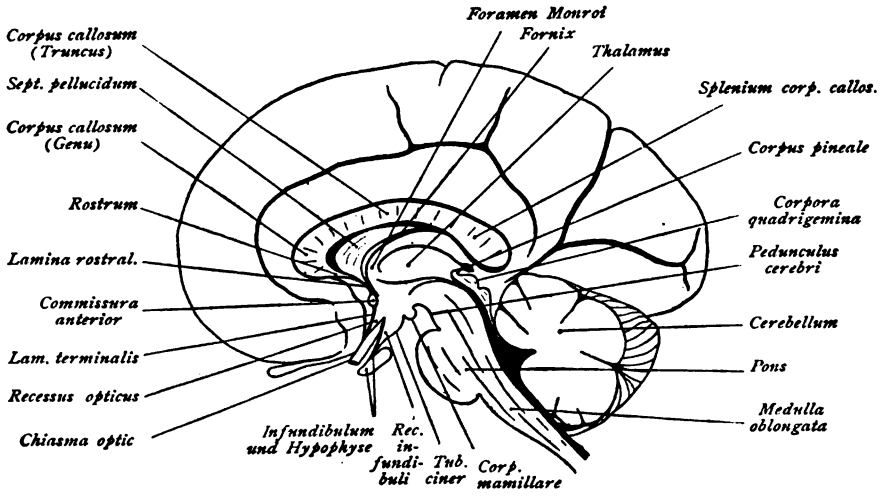

Fig. 11. Medianer Sagittalschnitt durch das Gehirn.

Digitized by Google

	Austritt aus dem Hirn	Austritt aus dem Schädel
I. Fila olfactoria	Bulbus olfactorius	Lamina cribrosa
II. N. opticus	Chiasma opticum	Foramen opticum
III. N. oculomotorius	Sulcus nervi oculomotorii, dicht vor der Brücke, am medialen Rande des Hirnschenkels	Fissura orbitalis superior
IV. N. trochlearis	Dorsal, hinter den Vierhügeln, seitlich vom Frenulum veli medullaris anterioris. Verlauf um den Hirnschenkel	Fissura orbitalis superior
V. N. trigeminus	Vorderer Rand der Brücke, lateral, nahe dem Eintritt der Brückenarme in das Kleinhirn	R. ophthalmicus: Fiss. orbit. sup. R. maxillaris: Foram. rotund. R. mandibularis: Foram. ovale
VI. N. abducens	Hinterer Rand der Brücke, in der Furche zwischen dieser und der Pyramide	Fissura orbitalis superior
VII. N. facialis	Lateral vom N. abducens, am hinteren Rande der Brücke, vor und lateral von der Olive	Porus acusticus internus — Meatus acusticus internus — Canalis facialis — Foram. stylomastoideum
VIII. N. acusticus	Lateral vom N. facialis, am hinteren Rande der Brücke, lateral von der Olive	Porus acusticus
IX. N. glossopharyngeus	Hinter dem N. facialis und N. acusticus, im oberen Teile einer hinter der Olive ziehenden Furche.	Foramen jugulare
X. N. vagus	Hinter dem N. glossopharyngeus, in der hinter der Olive ziehenden Furche	Foramen jugulare
XI. N. accessorius	Obere Wurzelfäden (Cerebraler Teil): hinter dem N. vagus, in der hinter der Olive ziehenden Furche Untere Wurzelfäden (Spinaler Teil): zwischen vorderen und hinteren Wurzeln der Cervicalnerven bis zum 5.—6. Cervicalnerven	Foramen jugulare
XII. N. hypoglossus	Sulcus lateralis anterior, zwischen Pyramide und Olive	Canalis hypoglossi

N. I, II und VIII sind sensitive Nerven,
N. V, IX und X sind gemischte Nerven,
N. III, IV, VI, VII, XI und XII sind motorische Nerven.

Digitized by Google

Großhirnhemisphären verbindende große Kommissur, den Balken — Corpus callosum —. Der mittlere Teil des Balkens wird als Balkenstamm — Truncus corporis callosi — bezeichnet; hinten verdickt er sich zum Balkenwulst — Splenium corporis callosi —, vorne biegt er in starker

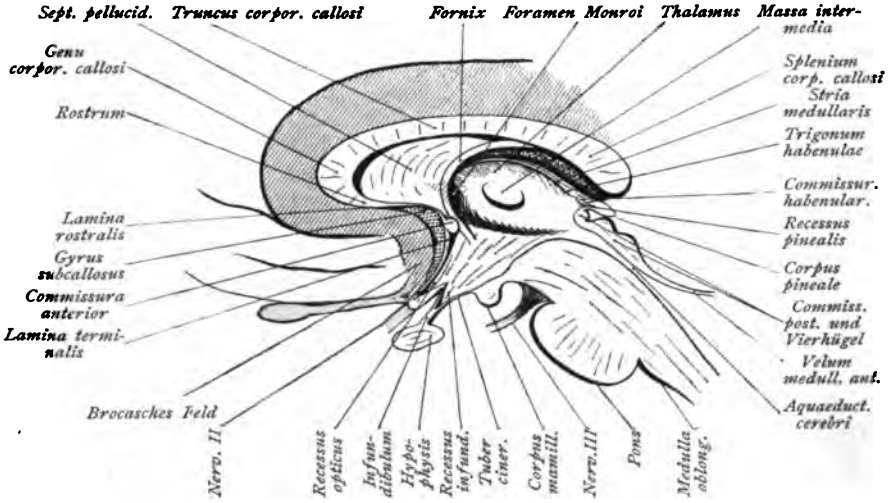

Fig. 12. Medianer Sagittalschnitt.

Krümmung nach unten um und bildet das Balkenknie — Genu corporis callosi —, das sich zum Balkenschnabel — Rostrum corporis callosi — zuspitzt. Das Rostrum zieht sich in eine kurze dünne Marklamelle, die Lamina rostralis, aus, an die sich dann die dünne, zur vorderen Fläche des Chiasma opticum ziehende Lamina terminalis anschließt. Hinter dem Balken, vom hinteren Hemisphärengebiet überlagert, liegt das Kleinhirn; wir erkennen auch hier deutlich die zwischen Hemisphärengebiet und Kleinhirn tief eindringende Fissura transversa cerebri.

Betrachten wir die unter dem Balken gelegenen Hirnteile (Fig. 12). Von der unteren Balkenfläche, dieser fest anliegend, zieht von der Stelle, wo der Balkenwulst — Splenium corporis callosi — in den Balkenstamm — Truncus corporis callosi — übergeht, eine weiße Marklamelle nach vorn. Sie löst sich allmählich vom Balken los, dringt in nach vorn konvexem Bogen bis dicht hinter die Lamina rostralis vor und senkt sich dann hinter einem quer durchschnittenen weißen Faßerbündel, der vorderen Kommissur — Commissura anterior —, in die Tiefe der Hirnsubstanz. Diese weiße Lamelle gehört dem Gewölbe — Fornix — an. Zwischen Fornix einerseits und Truncus, Genu, Rostrum und Lamina rostralis andererseits liegt ein dünnes Markblättchen — das Septum pellucidum. Unter dem Fornix und dem Splenium corporis callosi liegt der Sehhügel — Thalamus —. Zwischen

Digitized by Google

dessen vorderem Teil und dem in die Tiefe tretenden Fornix finden wir eine Öffnung, das Foramen interventriculare — Monroi —. Vom Foramen interventriculare ausgehend zieht, dem Thalamus aufliegend, in einem nach oben leicht convexen Bogen von vorne nach hinten die Stria medullaris, die sich hinten zum Trigonum habenulae verbreitert. Der Schnitt zeigt an dieser Stelle deutlich die Commissura habenularum, an welche sich die Zirbel, das Corpus pineale, anschließt. Der von vorne her in das Corpus pineale eindringende Spalt heißt Recessus pinealis. Unmittelbar darunter befindet sich der Querschnitt der Commissura posterior cerebri, an den sich weiterhin die Vierhügelplatte — Lamina quadrigemina — und endlich das mit dem Kleinhirn in Verbindung tretende Velum medullare anterius anschließt. Unter der Stria medullaris finden wir die mediale Fläche des Thalamus, ungefähr in der Mitte den Querschnitt der Massa intermedia; hier treten die beiden medialen Thalamusflächen miteinander in Verbindung.

Eine vom Foramen interventriculare ausgehende, nach hinten gegen die Commissura posterior verlaufende Furche — Sulcus hypothalamicus (Monroi) — grenzt das Thalamusgebiet gegen den tiefer gelegenen Hypothalamus ab. Betrachten wir dieses Gebiet näher, dann finden wir die bei der Besprechung der Hirnbasis bereits erwähnten Teile wieder: vorne die Lamina terminalis, die sich der vorderen Fläche des Chiasma opticum anschließt, zwischen ihr und dem Chiasma den Recessus opticus, hinter dem Chiasma den Recessus infundibuli, das Infundibulum mit der Hypophysis, das Tuber cinereum, das Corpus mamillare, die Substantia perforata posterior als Boden der Fossa interpeduncularis (Tarini) mit dem Recessus anterior und posterior.

Daran schließt sich dann der Querschnitt der Brücke und der Medulla oblongata an. Jener Raum, der sich zwischen Stria medullaris und der Basis ausdehnt, gehört dem III. Ventrikel an, er tritt vorne durch das Foramen interventriculare mit dem Seitenventrikel, hinten durch den Aditus ad aquaeductum cerebri mit dem Aquaeductus cerebri (Sylvii) in Verbindung. Letzterer geht in den IV. Ventrikel über.

Telencephalon — Endhirn.

Pallium — Hirnmantel.

Das Telencephalon umfaßt:
- das Hemisphaerium
- und die Pars optica Hypothalami.

Zum Hemisphaerium gehören:
- das Pallium — Hirnmantel,

Digitized by Google

das Rhinencephalon — Riechhirn,
der Stamm des Endhirns — graue Kerne des Endhirns.

Zur Pars optica Hypothalami gehören:

die Lamina terminalis,
das Chiasma opticum,
das Tuber cinereum,
das Infundibulum,
die Hypophysis.

Die Hauptmasse des Endhirns bildet das Hemisphaerium.

Für das Studium der Morphologie des Telencephalon geht man zunächst am besten in folgender Weise vor: das Gehirn wird auf die dorsale Fläche gelegt, mit der Basis nach oben. Durch einen am vorderen Rande der Brücke geführten transversalen Schnitt werden Brücke, Kleinhirn und Medulla oblongata im Zusammenhang vollständig vom Gehirn losgetrennt. Ein zweiter, in der Medianlinie geführter sagittaler Schnitt teilt die beiden Hemisphären voneinander.

Betrachten wir zunächst eine Hemisphäre im allgemeinen. Jede Hemisphäre läßt drei Flächen erkennen, eine dorsolaterale konvex gewölbte Fläche, eine mediale plane Fläche und eine basale Fläche, welch letztere durch einen tiefen Einschnitt in eine kleinere vordere und in eine größere hintere Abteilung zerfällt. Wir können weiterhin unterscheiden einen vorderen frontalen Pol — Polus frontalis —, einen hinteren okzipitalen Pol — Polus occipitalis — und einen temporalen Pol — Polus temporalis —, welch letzterer das vordere Ende der hinteren Abteilung der basalen Fläche repräsentiert. Eine dorsale Kante bildet den Übergang der lateralen Fläche zur medialen; ihre mediale Fortsetzung bildet an der Basis die basale Kante. Eine laterale Kante bildet den Übergang der lateralen zur basalen Fläche.

Die Oberfläche des Pallium — Hirnmantel — wird durch bestimmte, meist sehr tief gehende Spalten — Fissuren — oder Furchen — Sulci — in bestimmte Lappen — Lobi — abgeteilt, und zwar finden wir folgende Lobi cerebri:

Lobus frontalis,
Lobus parietalis,
Lobus temporalis,
Lobus occipitalis.

Dazu kommt ein in der Tiefe einer Fissur versteckter besonderer Lappen, die Insel — Insula —.

Jeder Lappen zeigt weiterhin durch Furchen abgegrenzte Windungen — Gyri cerebri —, die oft in der Tiefe der Furchen durch Tiefenwindungen — Gyri profundi — miteinander in Verbindung treten. Als Übergangswindungen — Gyri transitivi — bezeichnet man kurze oberflächliche oder versteckt gelegene Windungen, die zwei längere Gyri mitein-

Digitized by Google

ander verbinden. Als Inzisuren bezeichnet man meist unregelmäßig verlaufende oberflächliche Furchen, die einzelne Windungen verdoppeln oder, von tieferen Furchen ausgehend, Windungen einschneiden.

Lobi und Gyri der dorsolateralen Fläche. Betrachten wir wieder die basale Fläche einer Hemisphäre. Jener tiefe, diese Fläche in eine vordere

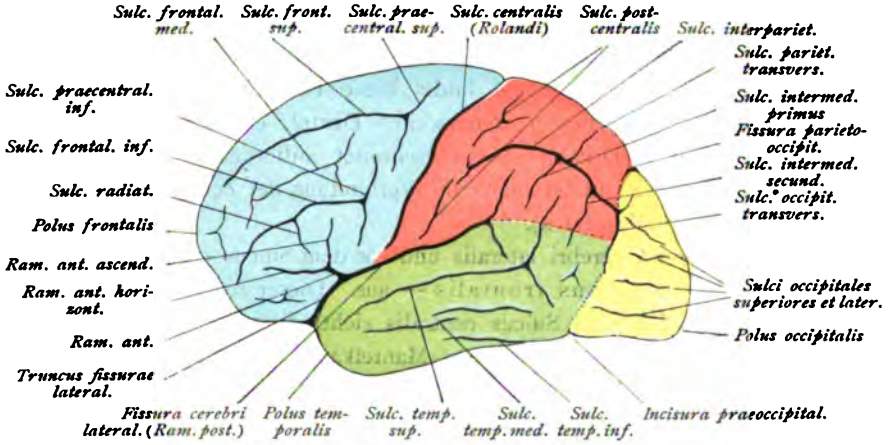

Fig. 13. Dorsolaterale Hirnfläche. Furchen und Windungen.

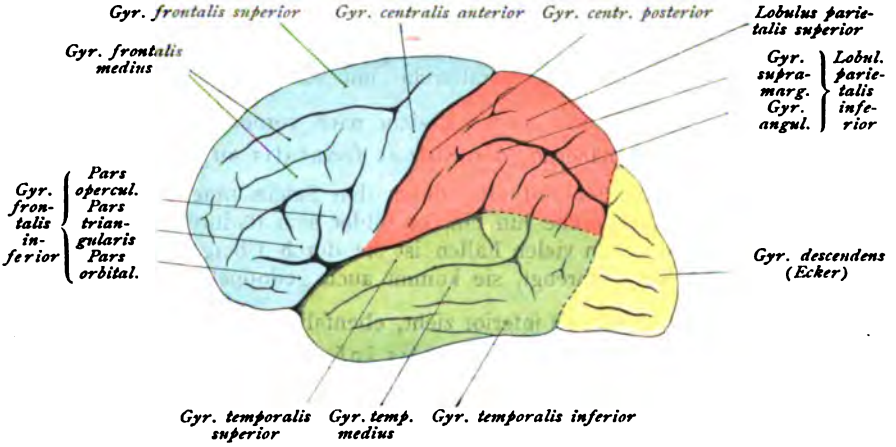

Fig. 13a. Dorsolaterale Hirnfläche. Furchen und Windungen.

und hintere Abteilung trennende Einschnitt, lateral von der Substantia perforata anterior, heißt Vallecula lateralis — das Sylvische Tal — oder Fossa cerebri lateralis (Sylvii). Von da aus steigt die tiefe Fissura cerebri lateralis (Sylvii) zunächst als Truncus fissurae lateralis gegen die dorsolaterale Hemisphärenfläche empor und spaltet sich dann in drei

Digitized by Google

Äste, in einen kürzeren Ramus anterior horizontalis, der horizontal nach vorne verläuft, in einen ebenfalls kürzeren Ramus anterior ascendens, der fast senkrecht nach oben zieht, und in einen längeren Ramus posterior, der gleichsam in der Verlängerung des Ramus horizontalis anterior nach hinten und etwas schräg nach oben zieht und sich an seinem Ende meist y-förmig in einen Ramus ascendens und descendens gabelt. — Ungefähr von der Mitte der dorsalen Mantelkante verläuft schräg nach unten und vorne gegen den vorderen Teil des Ramus posterior fissurae cerebri lateralis der Sulcus centralis (Rolandi). In der Regel bildet diese Furche zwei Kniebiegungen, eine am Übergang vom oberen zum zweiten Drittel, eine am Übergang vom zweiten zum unteren Drittel; sie überschreitet außerdem meist die obere Mantelkante. Zuweilen findet man eine Verbindung der Zentralfurche mit der Fissura cerebri lateralis (Sylvii).

Über der Fissura cerebri lateralis und vor dem Sulcus centralis dehnt sich der Frontallappen — Lobus frontalis — aus. Dieser zeigt folgende Furchen und Windungen. Vor dem Sulcus centralis zieht, diesem mehr oder weniger parallel, etwas unterhalb der oberen Mantelkante beginnend, der Sulcus praecentralis superior. In gleicher Richtung verläuft etwas tiefer, unten zwischen Ramus anterior ascendens fissurae cerebri lateralis und dem unteren Ende des Sulcus centralis eindringend, der Sulcus praecentralis inferior. Dieser Sulcus praecentralis inferior schiebt fast konstant sein oberes Ende nach vorne von dem lateralen (unteren) Ende des Sulcus praecentralis superior.

Als Variationen findet man Verbindungen der Präzentralfurchen mit der Zentralfurche, der unteren Präzentralfurche mit der Fissura cerebri lateralis.

Vom Sulcus praecentralis superior zieht nach vorne, der oberen Mantelkante nach vorne sich nähernd, der Sulcus frontalis superior.

Die Furche schneidet mitunter durch den Sulcus praecentralis superior durch gegen die Zentralfurche hin ein, es bildet sich dadurch die Kreuzform der Präzentralfurche. — In vielen Fällen ist sie durch Übergangswindungen in zwei oder drei Teile zersprengt, sie kommt auch gedoppelt vor.

Vom Sulcus praecentralis inferior zieht, ebenfalls nach vorne, mehr bogenförmig und abwärts der Sulcus frontalis inferior.

Die Furche ist meist deutlich ausgeprägt, sie kann aber auch sehr wechselnde Formen zeigen, durch tiefe oder oberflächliche Brückenwindungen getrennt sein.

Meist geht von ihm aus ein kurzer Sulcus nach unten ab, der als Sulcus radiatus zwischen Ramus anterior ascendens und Ramus anterior horizontalis fissurae cerebri lateralis eindringt.

Zwischen Sulcus frontalis superior und inferior zieht meist ein kleiner Sulcus frontalis medius.

Dieser Sulcus ist oft leicht aufzufinden, er kann aber die mannigfachsten

Digitized by Google

Variationen zeigen, er kann durch Brückenwindungen verschoben oder verwischt sein; manchmal ist er als einheitliche und mächtige Furche deutlich zu erkennen.

Diese Furchen grenzen nun folgende Windungen ab. Zwischen Sulcus praecentralis superior und inferior einerseits und Sulcus centralis andererseits liegt der Gyrus centralis anterior. Über dem Sulcus frontalis superior und vor dem Sulcus praecentralis superior liegt der Gyrus frontalis superior. Zwischen Sulcus frontalis superior und inferior verläuft der Gyrus frontalis medius, der durch den Sulcus frontalis medius in eine Pars superior und inferior zerfällt. Unter dem Sulcus frontalis inferior zieht der Gyrus frontalis inferior, der in drei Abteilungen zerfällt:

die Pars opercularis, zwischen unterem Ende des Sulcus praecentralis inferior und dem Ramus ant. ascend. fissurae cerebri lateralis,

die Pars triangularis, zwischen Ramus ant. ascend. und Ramus ant. horizontal. fissurae cerebri lateralis,

die Pars orbitalis, zwischen Ramus ant. horizontal. und Truncus fissurae cerebri lateralis.

Hinter dem Sulcus centralis (Rolandi) und über dem Ramus posterior fissurae cerebri lateralis dehnt sich der Parietallappen aus, unter der Fissura cerebri lateralis liegt der Temporallappen. Beide Lappen gehen nach hinten ohne bestimmte Grenze in den Okzipitallappen über. Als artifizielle Abgrenzung können wir eine Linie annehmen, die das dorsale, die obere Mantelkante einschneidende Ende der Fissura parieto-occipitalis mit der Incisura praeoccipitalis verbindet. Die Fissura parieto-occipitalis ist eine tiefgehende, im hinteren Teile der medialen Hemisphärenfläche verlaufende Spalte, welche die obere Mantelkante einschneidet und sich eine kurze Strecke weit auf der dorsolateralen Hemisphärenfläche ausdehnt. Wir können sie als tiefen Einschnitt der dorsalen Mantelkante ungefähr in der Mitte zwischen dem oberen Ende des Sulcus centralis und dem okzipitalen Pol, letzterem eher etwas genähert, leicht auffinden. Die Incisura praeoccipitalis finden wir als kleinen Einschnitt ungefähr zwischen den zwei vorderen und dem hinteren Drittel der lateralen Kante (vgl. Fig. 13).

Lobus parietalis. Hinter dem Sulcus centralis (Rolandi) zieht, diesem mehr oder weniger parallel, der Sulcus postcentralis. Diese Furche ist bald eine einheitliche, bald in zwei Teile, in einen Sulcus postcentralis superior und inferior, abgetrennt. Beide Teile können für sich bestehen oder aber gleichzeitig mit dem Sulcus interparietalis vereinigt sein. Besteht der Sulcus postcentralis superior für sich, dann zeigt er meist wechselnde Gestalt und Größe; er ist bald unverästelt und läuft der Zentralfurche parallel, oft aber bildet er eine drei- oder vierschenkelige Furche.

Wie die Präzentralfurchen, so zeigen auch die Postzentralfurchen mitunter Anastomosen mit der Zentralfurche, ferner findet man eine Verbindung des Sulcus postcentralis inferior mit der Fissura cerebri lateralis.

Digitized by Google

Hinter dem oberen Ende des Sulcus postcentralis inferior beginnt, meist mit einer Bifurkation, der Sulcus interparietalis. Durch Verbindung dieses Sulcus mit einer oder beiden Postzentralfurchen bildet sich ein eigentlicher Vortex von Furchen, ein Furchenstern. Der Sulcus interparietalis verläuft dann bogenförmig nach hinten, unter dem dorsalen Ende der Fissura parieto-occipitalis vorbei und mündet in der Regel in den Sulcus occipitalis transversus ein. Mitunter setzt sich die Interparietalfurche quer durch den Sulcus occipitalis transversus fort und läuft als Sulcus occipitalis superior nach hinten. Der Sulcus interparietalis besteht oft auch aus mehreren Teilstücken; in seinem Verlaufe gibt er sowohl nach oben wie nach unten einzelne Furchen ab. Nach oben zieht ein kurzer Sulcus vor dem dorsalen Ende der Fissura parieto-occipitalis gegen die Mantelkante, er wird als Sulcus parietalis transversus (Brissaud) bezeichnet. Nach unten treten oft zwei Furchen ab. Der eine Sulcus verläuft hinter dem aufsteigenden Endast des Ramus posterior fissurae cerebri lateralis und wird als Sulcus intermedius primus (Jensen) bezeichnet. Er zieht oft in der Verlängerung des oberen Sulcus parietalis transversus, kann auch stark entwickelt sein und sogar eine Verbindung der Interparietalfurche mit dem aufsteigenden Ende des Sulcus temporalis superior vermitteln. Der zweite Sulcus tritt weiter hinten ab, verläuft hinter dem eben erwähnten aufsteigenden Ende des Sulcus temporalis superior und wird als Sulcus intermedius secundus (Eberstaller) bezeichnet. Diese beiden Sulci intermedii können auch als selbständige Furchen bestehen.

Durch diese Furchen werden nun folgende Windungen abgegrenzt. Hinter dem Sulcus centralis, unten von der Fissura cerebri lateralis, hinten vom Sulcus postcentralis begrenzt, liegt der Gyrus centralis posterior. Über dem Sulcus interparietalis liegt der Lobulus parietalis superior, unter der Interparietalfurche dehnt sich der Lobulus parietalis inferior aus. Dieser untere Lobulus parietalis weist zwei besondere Gyri auf, den Gyrus supramarginalis und den Gyrus angularis. Der Gyrus supramarginalis umzieht den aufsteigenden Endast des Ramus posterior fissurae cerebri lateralis und wird hinten vom Sulcus intermedius primus begrenzt. Der Gyrus angularis umzieht das aufsteigende Ende des Sulcus temporalis superior, wird vorne vom Sulcus intermedius primus, hinten vom Sulcus intermedius secundus begrenzt.

Lobus temporalis. Eine der konstantesten Furchen ist der Sulcus temporalis superior. Er beginnt vorne beim temporalen Pol, zieht der Fissura cerebri lateralis parallel nach hinten und oben und endet in der Regel aufsteigend hinter dem aufsteigenden Endast der Fissura cerebri lateralis im Gyrus angularis. Mitunter findet man auch eine Gabelung in einen auf- und absteigenden Ast. Unter dem Sulcus temporalis superior zieht der Sulcus temporalis medius. Die Furche ist selten eine einheitliche, sie besteht in der Regel aus mehreren Stücken. Unter dem Sulcus temporalis medius zieht, bereits auf der basalen Fläche, der Sulcus temporalis inferior. — Durch

Digitized by Google

diese Furchen werden die drei Temporalwindungen abgegrenzt. Unter der Fissura cerebri lateralis und über dem Sulcus temporalis superior zieht der Gyrus temporalis superior, zwischen Sulcus temporalis superior und Sulcus temporalis medius der Gyrus temporalis medius, unter dem Sulcus temporalis medius der Gyrus temporalis inferior.

Lobus occipitalis. Die vordere Grenze des Lobus occipitalis bildet teilweise der Sulcus occipitalis transversus, ein Sulcus, der hinsichtlich seiner Lage, Länge und Richtung mannigfachen Variationen unterliegt. Außerdem finden wir die Sulci occipitales superiores und die Sulci occipitales laterales. Durch diese Furchen erfolgt die Abgrenzung in die Gyri occipitales superiores und die Gyri occipitales laterales. Gegen den okzipitalen Pol zu münden die Windungen in einen vertikalen Gyrus ein, der als Gyrus descendens (Ecker) bezeichnet wird.

Insula. Dringt man in die Tiefe der Fissura cerebri lateralis, indem man die Ränder der begrenzenden Lappen auseinanderzieht, dann gelangt man in eine tiefe Grube, in die Fossa cerebri lateralis (Sylvii), in deren Grunde die Insel liegt, die auch als Stammlappen bezeichnet wird. Jene Teile der die Fissura cerebri lateralis begrenzenden Lappen, welche die Insel decken, nennt man die Decklappen der Insel; sie bilden zusammen das Operculum, den Klappdeckel. Es beteiligen sich dabei der Frontal-, Parietal- und Temporallappen; man unterscheidet daher eine Pars frontalis, eine Pars parietalis und eine Pars temporalis des Operculum. An der der Insel zugekehrten Fläche des Schläfenlappens finden wir die Sulci und Gyri temporales transversi. Solche Sulci und Gyri finden sich auch auf der der Insel zugekehrten Fläche des parietalen und frontalen Operculum. Die Insel erscheint in der Form eines unregelmäßigen konischen Vorsprunges, einer dreiseitigen Pyramide mit nach vorne und außen gerichteter Spitze, die als Inselpol bezeichnet wird. Sie wird ringsum von einer tiefen Furche umzogen, dem Sulcus circularis (Reili). Diese Furche ist eigentlich keine zirkuläre, sondern mehr dreieckig, wir können daher einen Sulcus anterior, einen Sulcus superior und einen Sulcus inferior unterscheiden. Der Sulcus anterior grenzt die Insel von dem orbitalen Teile des frontalen Operculum, der Sulcus superior von dem fronto-parietalen Operculum, der Sulcus inferior von dem temporalen Operculum ab. Der Insellappen zerfällt durch einen von vorne unten nach hinten oben verlaufenden Sulcus, den Sulcus centralis insulae, in einen Lobus insulae anterior und in einen Lobus insulae posterior. Der vordere Lappen zeigt einige kurze Windungen, Gyri breves



Fig. 14. Insula, schematisch.

Digitized by Google

insulae, der hintere Lappen erscheint als Gyrus longus insulae, kann aber mitunter durch eine lange, dem Sulcus centralis insulae parallel verlaufende Furche in zwei Windungen getrennt sein.

Lobi und Gyri der medialen und basalen Fläche. Alle vier Lobi cerebri, die wir auf der dorsolateralen Hemisphärenfläche näher kennen gelernt haben, setzen sich auch auf die mediale und teilweise auch auf die basale Fläche fort. Sie dehnen sich aber nicht auf die ganze mediale Hemisphärenfläche aus, sondern begrenzen ein größeres ringförmiges Gebiet, das zum

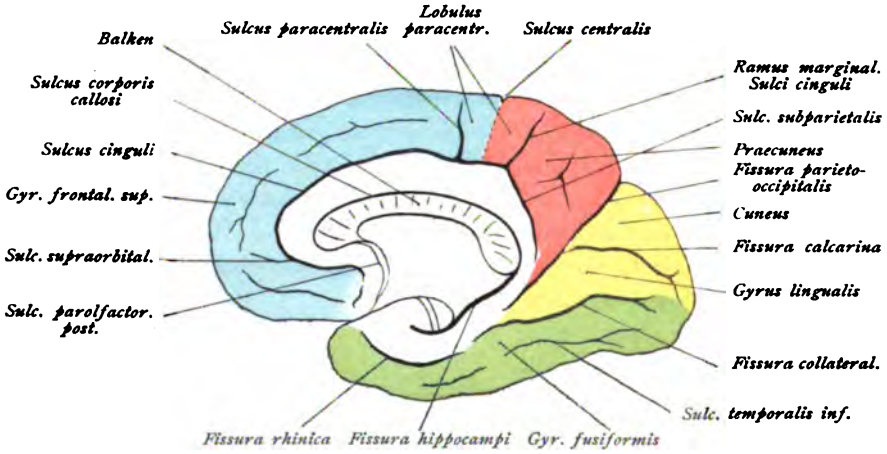

Fig. 15. Mediale Hirnfläche. Furchen und Windungen.

Riechhirn oder Rhinencephalon gehört. — Betrachten wir zunächst die abgrenzenden Fissuren und Sulci. Unter dem Rostrum des Balkens beginnt der Sulcus cinguli. Er zieht nach vorne, um das Balkenknie und dann mehr oder weniger dem Balken parallel nach hinten bis in die Höhe des Splenium. Hier biegt er in stumpfem Winkel nach oben gegen den oberen Hemisphärenrand um — Ramus marginalis —. Im ganzen Verlaufe zweigen mehrere mitunter tiefgehende Inzisuren sowohl nach oben wie nach unten ab. Vor der stumpfwinkeligen Umbiegung, ungefähr über der Mitte des Balkens, entsendet der Sulcus meist einen Seitenast nach oben, den Sulcus paracentralis. Ein anderer Ast, Sulcus supraorbitalis (Broca), geht zuweilen im Niveau des Balkenknies ab. Endlich trifft man einen dritten Sulcus, der gleichsam die Verlängerung der Hauptfurche darstellt, nach hinten und um das Splenium corporis callosi zieht und als Sulcus subparietalis bezeichnet wird. — Unmittelbar unter dem Knie und dem Rostrum des Balkens beginnt, zunächst als wenig tiefgehende Furche, der Sulcus corporis callosi. Er erscheint daselbst oft als die Fortsetzung des Sulcus parolfactorius posterior (siehe Rhinencephalon S. 28), zieht dann um das Balkenknie, folgt unmittelbar der konvexen Balkenfläche, verläuft um das Splenium und setzt sich dann in die

Digitized by Google

Fissura hippocampi fort, die als tiefgehende Spalte von hinten oben nach vorne unten verläuft.

Im hinteren Teile der medialen Hemisphärenfläche zieht von der dorsalen Mantelkante, ungefähr in der Mitte zwischen dem auf die mediale Fläche sich ausziehenden oberen Ende des Sulcus centralis (ROLANDI) und dem okzipitalen Pole beginnend, die tiefe Fissura parieto-occipitalis schräg nach vorne und unten, hinter dem unteren Ende des Ramus subparietalis Sulci cinguli vorbei bis in die Gegend unter dem Splenium corporis callosi. Im unteren Teile, ungefähr in der Höhe des Balkenwulstes, vereinigt sich mit ihr in spitzem Winkel die ebenfalls tiefgehende Fissura calcarina, die in leichtem Bogen, etwas oberhalb der medialen Kante nach hinten gegen den okzipitalen Pol hinzieht und daselbst bald einfach, gewöhnlich aber mit zwei rechtwinkelig auseinandergehenden Ästen endet; mitunter überschreitet sie den okzipitalen Pol und endet auf der dorsolateralen Hemisphärenfläche. Der durch Vereinigung der Fissura parieto-occipitalis mit der Fissura calcarina gebildete Stamm zieht nach unten und bis dicht hinter die Fissura hippocampi, ohne aber je mit dieser in Verbindung zu treten. — Unter der Fissura calcarina beginnt im Niveau des okzipitalen Pols die Fissura collateralis, die unter dem gemeinsamen Stamm der Fissura parieto-occipitalis und calcarina vorbei nach vorne zieht. Ihre Fortsetzung bildet im vorderen Teile des Temporallappens die Fissura rhinica, deren vorderes Ende als Incisura temporalis (SCHWALBE) bezeichnet wird. — Unter der Fissura collateralis verläuft der Sulcus temporalis inferior.

Durch diese Furchen werden nun folgende Teile abgegrenzt. Jenes Gebiet, das im vorderen Teile der medialen Hemisphärenfläche außerhalb des Sulcus cinguli gelegen ist, gehört dem Lobus frontalis und speziell dem Gyrus frontalis superior an. Es erstreckt sich nach hinten bis über den Sulcus paracentralis; als hintere Grenze können wir eine Linie annehmen, die von dem zwischen Ramus paracentralis und Ramus marginalis Sulci cinguli auf der medialen Fläche einschneidenden Ende des Sulcus centralis nach unten gegen den Sulcus cinguli zieht. Hinter diesem dem Frontallappen angehörenden Teile dehnt sich ein Gebiet aus, das zum Parietallappen gehört. Es liegt über dem Sulcus cinguli und dessen Verlängerung, dem Sulcus subparietalis, und wird hinten von der Fissura parieto-occipitalis begrenzt. Jener Teil, der zwischen Sulcus paracentralis und Ramus marginalis Sulci cinguli gelegen ist, wird als Lobulus paracentralis bezeichnet. Wir finden hier einen Übergang des Gyrus centralis anterior in den Gyrus centralis posterior. Der größere Teil des Lobulus paracentralis gehört der vorderen Zentralwindung an. — Das ganze Gebiet zwischen Ramus marginalis als vorderer Grenze, dem Sulcus subparietalis als unterer Grenze und der Fissura parieto-occipitalis als hinterer Grenze bildet den Vorzwickel, Praecuneus. Zwischen Fissura parieto-occipitalis und Fissura calcarina dehnt sich der zum Okzipitallappen

Digitized by Google

gehörende Zwickel, Cuneus, aus. Unter der Fissura calcarina, zwischen ihr und der Fissura collateralis, liegt, ebenfalls als ein Teil des Okzipitallappens, das Zungenläppchen, der Gyrus lingualis. Unter der Fissura

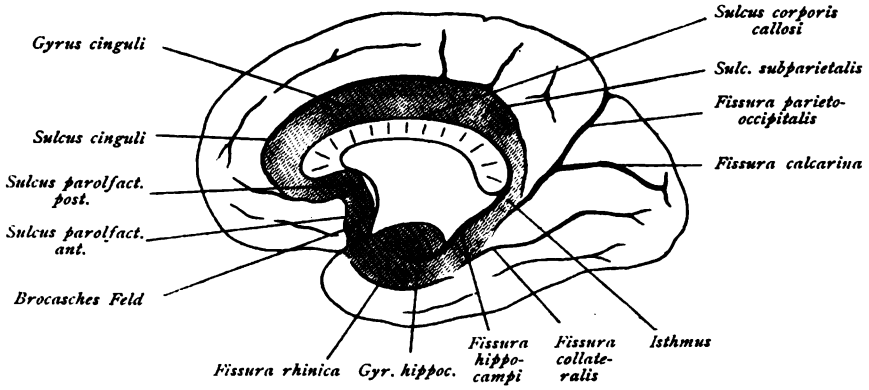

Fig. 16. Mediale Hemisphärenfläche. Gyrus fornicatus schraffiert.

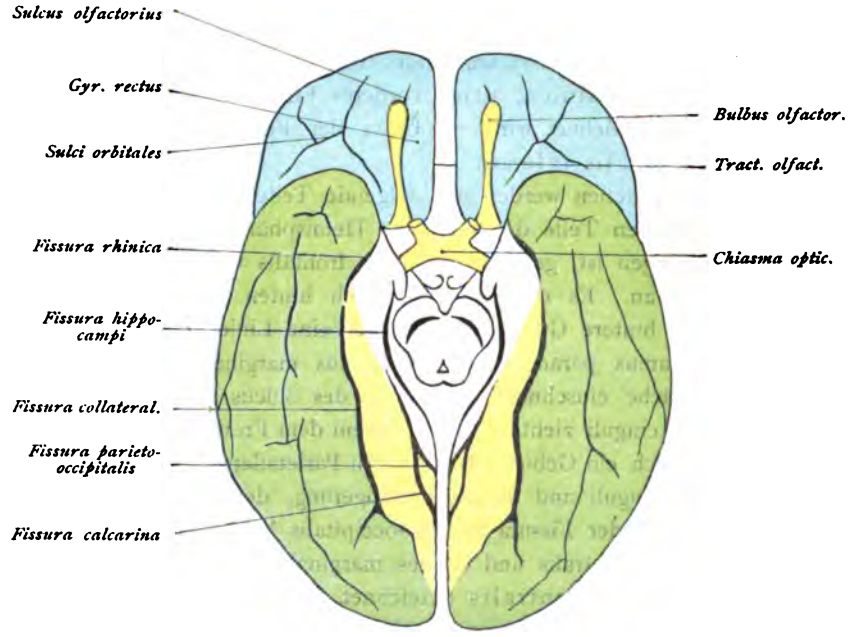

Fig. 17. Hirnbasis. Furchen und Windungen.

collateralis zieht auf der basalen Fläche die zum Temporallappen gehörende Spindelwindung, der Gyrus fusiformis, der unten vom Sulcus temporalis inferior begrenzt wird.

Digitized by Google

Von allen diesen Windungen und Lappen wird nun das große ringförmige Gebiet umschlossen, das zum Riechhirn oder Rhinencephalon gehört, sich zwischen dem Sulcus cinguli, dem gemeinsamen Stamm der Fissura parieto-occipitalis und calcarina, dem vorderen Ende der Fissura collateralis und der Fissura rhinica als äußerer Grenze und dem Sulcus corporis callosi und der Fissura hippocampi als innerer Abgrenzung ausdehnt und in seiner Gesamtheit als Gyrus fornicatus bezeichnet wird. Wir werden bei der Besprechung der Morphologie des Rhinencephalon näher darauf eintreten.

Betrachten wir nun noch einmal die basale Fläche. Im hinteren größeren Abschnitt finden wir die eben erwähnten Fissuren, Sulci und Gyri, die Fissura hippocampi, die zum gemeinsamen Stamme zusammentretenden Fissurae parieto-occipitalis und calcarina, die Fissura collateralis, die Fissura rhinica, den Sulcus temporalis inferior und die zwischen diesen Furchen verlaufenden Windungen. Der vordere kleinere Abschnitt gehört zum Lobus frontalis, die Fläche wird als Orbitalfläche des Stirnlappens bezeichnet. Nahe der medialen Kante zieht in gerader, nach vorne hin medialwärts geneigter Richtung der Sulcus olfactorius, in welchem Bulbus und Tractus olfactorius liegen. Er ist tief und zieht fast immer weiter nach vorne als das Vorderende des Bulbus olfactorius. Hinten teilt er sich in einen Ramus medialis und lateralis, welche das Tuberculum olfactorium zwischen sich fassen. Lateral vom Sulcus olfactorius finden wir einige Furchen von wechselnder Zahl und Anordnung, die Sulci orbitales. Durch ihre Vereinigung entstehen die mannigfachsten Formen, so H-, X-, L-, T-, K-, Z-Form. Medial vom Sulcus olfactorius zieht der Gyrus rectus. Durch die Sulci orbitales werden die Gyri orbitales abgegrenzt.

Telencephalon — Endhirn.

Rhinencephalon — Riechhirn.

Das Rhinencephalon umfaßt:

a) das periphere Gebiet,

b) das zentrale oder Rindengebiet.

Das periphere Gebiet umfaßt den Lobus olfactorius, zu welchem gehören:

der Bulbus olfactorius,
der Tractus olfactorius,
das Tuberculum olfactorium,
die Area parolfactoria — Broca —,
die Substantia perforata anterior,
der Gyrus subcallosus — Zuckerkandl —,
das diagonale Brocasche Band.

Digitized by Google

Das zentrale oder Rindengebiet umfaßt:

den Gyrus fornicatus — ARNOLD —,
das Ammonshorn,
den Gyrus dentatus,
den Gyrus uncinatus,
den Gyrus intralimbicus,
den Gyrus fasciolaris,
die Balkenwindungen.

1. Lobus olfactorius.

Der Lobus olfactorius zerfällt in zwei Abteilungen, in eine vordere, Lobus olfactorius anterior, und in eine hintere, Lobus olfactorius posterior (Fig. 18). Sie sind voneinander durch einen Sulcus getrennt,

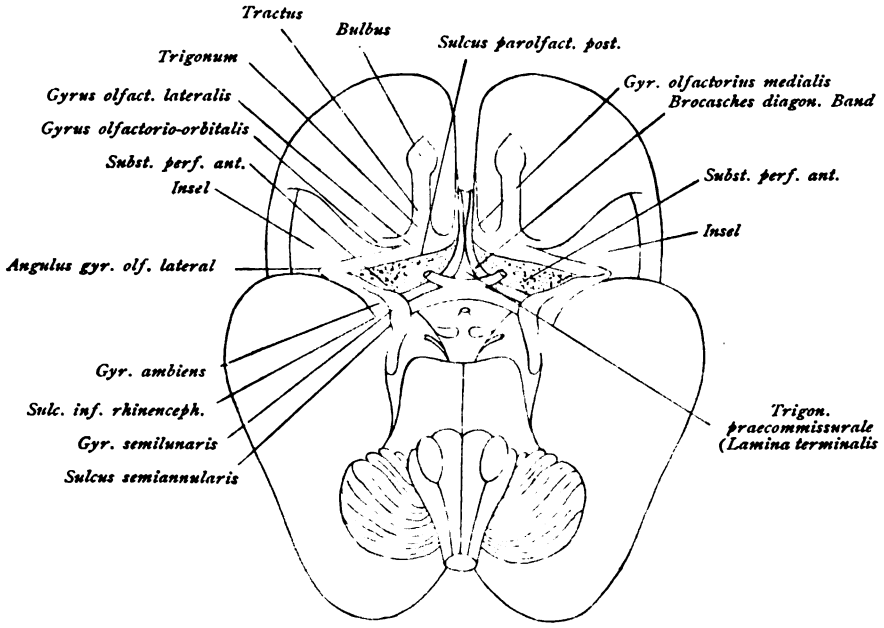

Fig. 18. Schematische Darstellung des Lobus olfactorius.

Sulcus parolfactorius posterior — die embryonale Fissura prima (HIS) —, der hinter dem Trigonum olfactorium zwischen diesem und der Substantia perforata anterior verläuft und sich nach der medialen Hemisphärenfläche fortsetzt, wo er den Gyrus subcallosus — ZUCKERKANDL — vom medialen Abschnitt des vorderen Riechlappens oder der Area parolfactoria — BROCA — trennt (vgl. Fig. 12, 15, 16, 18, 22).

Digitized by Google

Zum Lobus olfactorius anterior gehören:
der Bulbus olfactorius,
der Tractus olfactorius,
das Tuberculum olfactorium,
die Area parolfactoria — BROCA —.

Zum Lobus olfactorius posterior gehören:
die Substantia perforata anterior
s. Gyrus perforatus Rhinencephali — RETZIUS —,
der Gyrus subcallosus — ZUCKERKANDL —
und dessen als diagonales BROCAsches Band bezeichnete Fortsetzung — Gyrus diagonalis Rhinencephali — RETZIUS —.

A. Lobus olfactorius anterior.

Bulbus olfactorius. Er zeigt meist die Form eines Ovals, einer Ellipse oder einer in vertikaler Richtung platt gedrückten Bohne und bildet gleichsam eine vordere Anschwellung des Tractus olfactorius. An der unteren Fläche treten zarte Fäden, die Fila olfactoria, aus, die durch die Löcher der Lamina cribrosa in die Nasenhöhle hinabsteigen; sie sind in zwei Reihen angeordnet und können als Fila olfactoria medialia und lateralia bezeichnet werden. Sie sind so fein, daß sie bei der Herausnahme des Gehirns stets abgetrennt werden.

Tractus olfactorius. Er liegt als weißer Strang im Sulcus olfactorius und hat auf dem Querschnitt die Form eines Dreiecks mit unterer Basis und oberer in den Sulcus eindringender Spitze. Er wird im hinteren Teile gegen das Tuberculum olfactorium zu schmäler und erscheint daselbst zusammengedrückt.

Tuberculum olfactorium. Das Tuberculum olfactorium, in das sich der Tractus nach hinten fortsetzt, tritt in seiner Gestalt erst recht zutage, wenn man den Bulbus und Tractus vom Sulcus olfactorius abhebt und den Sulcus selbst durch Auseinanderdrängen der angrenzenden Windungen stärker klaffend macht, oder wenn man letztere Windungen abträgt. Das Tuberculum erscheint dann als pyramidenförmige Erhebung, deren Spitze in die Tiefe des Sulcus eindringt, deren Basis, das Trigonum olfactorium, ein unregelmäßiges dreieckiges Feld darstellt. Das Ganze ist nach RETZIUS als eine konstante Tiefenwindung aufzufassen, die er als Gyrus tuberis olfactorii bezeichnet.

Vom Tuberculum gehen zwei Windungen aus, der Gyrus olfactorius medialis und lateralis. Der Verlauf dieser Gyri olfactorii ist folgender.

Der Gyrus olfactorius medialis zieht als schmaler Windungszug medialwärts und schließt sich den angrenzenden Gyri der medialen Hemisphärenfläche an. Vorne wird er von dem medialen hinteren Ast des Sulcus

Digitized by Google

olfactorius, innen hinten vom Sulcus parolfactorius posterior (Fissura prima — His —) begrenzt. In diesen Gyrus olfactorius medialis strahlt ein weißes Faserbündel aus, die Fortsetzung des medialen Tractusstranges, die Stria olfactoria medialis, die sich bald in der grauen Substanz der Windung verliert.

Lateralwärts zieht der Gyrus olfactorius lateralis. An dem Gehirn eines 4—5monatlichen Fötus kann man leicht erkennen (Fig. 19), wie derselbe vom Trigonum weg nach fast rechtwinkeliger Umbiegung als »vorderer Schenkel« nach außen gegen die Fossa Sylvii verläuft und dann an deren medialem Rande vorbei nach einer neuen, mehr spitzwinkeligen Umbiegung als »hinterer Schenkel« nach hinten und medialwärts zum vorderen Rande des Gyrus hippocampi geht, wo er gewissermaßen in zwei Klauen endet, deren mediale Retzius als Gyrus semilunaris Rhinencephali, deren laterale er als Gyrus ambiens Rhinencephali bezeichnet. Die die beiden Klauen trennende Furche heißt Sulcus semiannularis (vgl. Fig. 18, 20, 21). Infolge der späteren starken Entwicklung des Frontal- und Temporallappens, die sich immer mehr einander nähern, wird der Winkel, der vom vorderen und hinteren Schenkel gebildet wird, immer spitzer. Dabei ist aber die Abgrenzung der Windung gegen die Insel zu immer noch deutlich. In den späteren Stadien werden die beiden Schenkel einander immer mehr genähert; dabei schneidet das über den Winkel verlaufende Stück des nun gebildeten Sulcus centralis insulae in die Windung ein, und die Folge ist, daß der frühere Zusammenhang der beiden Schenkel und damit auch die Abgrenzung der Windung nach außen gegen die Insel zu verwischt wird — es scheint jetzt die Windung in der Substanz der Insel aufzugehen.

Fig. 19. Schematische Darstellung des Gyrus olfactorius lateralis.

Da diese Verhältnisse beim Erwachsenen bestehen bleiben, kam man zur Annahme, daß die die Insel medial begrenzende laterale Olfactoriuswindung der Insel angehöre, man bezeichnete sie als Limen insulae. Sie gehört aber zum Rhinencephalon und repräsentiert den Gyrus olfactorius lateralis, der in einen vorderen und hinteren Schenkel — Pars anterior und posterior — zerfällt. Der von den Schenkeln gebildete Winkel heißt Angulus gyri olfactorii lateralis (Retzius).

Digitized by Google

Die Pars anterior erscheint in der Regel als ziemlich breiter Windungszug, der vom Tuberculum olfactorium nach außen und etwas schräg nach hinten zieht und von der Substantia perforata anterior durch eine Furche getrennt ist.

Retzius schlägt für diese Furche die Bezeichnung Sulcus arcuatus Rhinencephali vor. Sie folgt dem Gyrus olfactorius lateralis medial bis zum Gyrus hippocampi.

Außen vorn geht die Pars anterior eine Verbindung mit der Orbitalwindung ein zur Bildung des Gyrus olfactorio-orbitalis (Retzius), der medial vom hinteren lateralen Ast des Sulcus olfactorius begrenzt und meist einfach ist, aber auch durch eine kurze Furche in zwei Teile getrennt sein kann; sie kann auch durch eine Längsfurche in zwei Windungszüge, in einen vorderen und einen hinteren, zerfallen.

Auf dieser Pars anterior zieht als weißes Faserbündel die Stria olfactoria lateralis nach außen gegen den Angulus gyri olfactorii lateralis, kommt hier der Substantia perforata anterior ganz nahe, biegt im Winkel nach hinten um, um dann zu verschwinden. Bisweilen besteht diese laterale Olfactoriuswurzel aus zwei Bündeln, von denen das mediale dem Rande der Substantia perforata folgt und schließlich in letzterer sich verliert. Zu erwähnen ist ferner, daß sich zwischen beiden Olfactoriuswurzeln eine dritte mittlere Wurzel finden kann, die aber bald in der Substantia perforata verschwindet.

Nach Umbiegung im Angulus gyri olfactorii lateralis geht der laterale Gyrus olfactorius als hinterer Schenkel — Pars posterior — nach hinten innen gegen das Vorderende des Gyrus hippocampi.

Fig. 20. Photographie eines Gehirns vom 4 monatlichen Fötus.

Digitized by Google

Untersucht man die vordere innere Fläche des Gyrus hippocampi näher, dann findet man die bereits erwähnten Gyri, in welche der hintere Schenkel ausläuft, den medialen Gyrus semilunaris und den lateralen Gyrus ambiens. Letzterer umzieht den Gyrus semilunaris bogenförmig und verliert

Fig. 21. Gehirn eines Erwachsenen.

sich dann auf dem Uncus; er ist nach außen durch eine oft tief einschneidende Furche, den Sulcus inferior Rhinencephali (Retzius), vom äußeren Teil des Gyrus hippocampi abgetrennt. (Fig. 20 und 21.)

Die Area parolfactoria — Broca —, das Brocasche Feld, liegt als kleine besondere Region auf der medialen Hemisphärenfläche unter dem



Fig. 22. Mediale Hemisphärenfläche, vorderer Teil.

Digitized by Google

Balkenrostrum, und wird hinten vom Sulcus parolfactorius posterior, vorne vom Sulcus parolfactorius anterior begrenzt (Fig. 22). Sie gehört zum vorderen Riechlappen, tritt unten in Verbindung mit dem Gyrus olfactorius medialis und setzt sich nach vorne in den Gyrus frontalis superior, nach oben in den Gyrus cinguli fort.

B. Lobus olfactorius posterior.

Hinter dem Trigonum olfactorium liegt, durch den Sulcus parolfactorius posterior von ihm getrennt, als schräg viereckiges Feld die Substantia perforata anterior. Sie zeigt besonders in ihrem vorderen Teile zahlreiche kleine Öffnungen zum Durchtritt der Gefäße. Diese vordere Partie bildet die eigentliche Substantia perforata anterior, den Gyrus perforatus Rhinencephali (Retzius). Hinter ihr liegt, dem Tractus opticus angrenzend, das diagonale Brocasche Band — der Gyrus diagonalis Rhinencephali (Retzius), der die Fortsetzung des auf der medialen Hemisphärenfläche hinter dem Sulcus parolfactorius posterior gelegenen Gyrus subcallosus — Zuckerkandl — darstellt (Fig. 18).

Substantia perforata anterior. Sie stellt ein unregelmäßiges Feld dar, das hinter dem Trigonum olfactorium liegt und hinten vom Brocaschen Bande begrenzt wird. Der äußere Teil ist breit, der innere läuft spitz zwischen dem Gyrus olfactorius medialis und dem Brocaschen Band aus. Die Oberfläche ist glatt, in der Farbe läßt sie sich meist leicht vom helleren Brocaschen Streifen unterscheiden.

Betreffend die zahlreichen kleinen Öffnungen zum Durchtritt der Gefäße macht Foville darauf aufmerksam, daß dieselben in einer gewissen Regelmäßigkeit angeordnet sind. Sie stehen in zum vorderen Rande der Substantia perforata parallelen Reihen. In jeder Reihe sind die lateralwärts gelegenen Öffnungen größer, werden medialwärts sukzessive kleiner, sind rund oder zeigen die Form eines Ovals mit großem antero-posterioren Durchmesser.

Gyrus subcallosus und Brocasches diagonales Band. Die Gyri subcallosi — Zuckerkandl — (die Brocaschen Balkenstiele) steigen nebeneinander vom Rostrum des Balkens herab. Sie sind voneinander durch einen medianen Sulcus — Sulcus subcallosus medianus (Retzius) — getrennt und bilden das schmale, vor der vorderen Kommissur gelegene Trigonum praecommissurale, das der dünnen, die Kommissur deckenden und in die Lamina terminalis übergehenden Lamelle — Lamina praecommissuralis — angehört. Am unteren Rande des Trigonum weichen die beiden Gyri subcallosi in fast rechtem Winkel voneinander ab und ziehen jederseits als weißes Band nach außen hinten fort, um als diagonales Brocasches Band dem Tractus opticus entlang zum Vorderende des Gyrus hippocampi zu verlaufen. (Vergleiche Fig. 18.)

Das Brocasche Band läßt sich einmal durch die hellere Färbung von

Digitized by Google

der mehr grauen Substantia perforata anterior unterscheiden, dann ist die Anordnung und Form der für den Durchtritt der Gefäße bestimmten Öffnungen charakteristisch. Diese sind oval oder elliptisch, ihr großer Durchmesser geht parallel zur Längsachse des Brocaschen Bandes. Das Band existiert immer, ist aber nicht immer deutlich sichtbar, in einzelnen Fällen nur an gewissen Stellen oberflächlich, in anderen unter einer Lage grauer Substanz vergraben, die zuerst entfernt werden muß, damit man das Band sehen kann.

2. Gyrus fornicatus.

Der Gyrus fornicatus setzt sich zusammen aus dem Gyrus cinguli und dem Gyrus hippocampi, die beide durch den Isthmus miteinander verbunden sind (Fig. 23).

Der Gyrus cinguli bildet den der konvexen Balkenoberfläche anliegenden Windungszug zwischen dem Sulcus cinguli und dem Sulcus corporis

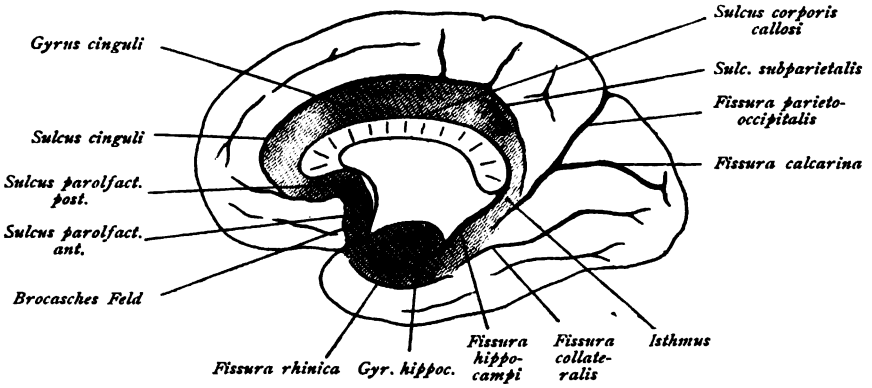

Fig. 23. Mediale Hemisphärenfläche. Gyrus fornicatus schraffiert.

callosi und bietet infolge des verschiedenen Verhaltens des Sulcus cinguli zahlreiche Varietäten. Letzterer stellt (nach Eberstaller) eigentlich keine einheitliche Furche dar, sondern besteht aus mehreren Teilstücken, die als Pars anterior, Pars intermedia und Pars posterior bezeichnet werden, wodurch jene zahlreichen Übergangswindungen oder Brückenverbindungen entstehen, welche den Gyrus cinguli mit den ihm angrenzenden Windungen des Palliums vereinigen. Bilden die Teilstücke durch ihre Vereinigung einen einzigen Sulcus, dann finden wir als typisch den bereits Seite 24 näher beschriebenen Verlauf. Die Furche schneidet im mittleren und hinteren Teile schräg in das Gehirn ein und liegt so in der Tiefe mehr dem Corpus callosum genähert. Im ganzen Verlaufe zweigen mehrere mitunter tiefgehende Inzisuren gegen den Frontallappen, wenige und meist kurze gegen den Gyrus cinguli ab. Die Oberfläche des Gyrus cinguli zeigt ebenfalls einige nicht tiefgehende Inzisuren. Dadurch und durch die glatte Oberfläche läßt sich der Gyrus von den ihm an-

Digitized by Google

liegenden Windungen mehr oder weniger deutlich abgrenzen. Darnach nimmt nun der Gyrus cinguli folgenden Verlauf. Er beginnt schmal unter dem Balkenknie. Als typisches Verhalten können wir die direkte Fortsetzung des Gyrus in das Brocasche Feld und den Gyrus olfactorius medialis feststellen. Im weiteren Verlaufe um das Balkenknie und über dem Truncus corporis callosi wird die Windung breiter, nach hinten zu aber, bei der Umbiegung um das Splenium wieder bedeutend schmäler, wo sie, durch die Fissura parieto-occipitalis tief eingeschnitten, in den Isthmus gyri fornicati übergeht.

Ganz anders gestaltet sich die Windung, wenn der Sulcus cinguli keine einheitliche Furche darstellt. Es kann Verdoppelung und Zersprengung der Furche vorkommen, Trennung in zwei, drei und vier Teile. Was zunächst die Übergangswindungen betrifft, so finden wir eine solche am konstantesten im vorderen Teile des Gyrus cinguli, eine Verbindung der Windung mit dem Gyrus frontalis superior. Eine andere Übergangswindung finden wir im mittleren Teil, die Verbindung des Gyrus mit dem Lobulus paracentralis, eine dritte im hinteren Teil, die Verbindung mit dem Praecuneus. Diese Verbindung ist oft eine doppelte, die dadurch bedingt wird, daß der Sulcus subparietalis nicht als das hintere Ende der Hauptfurche, sondern von dieser getrennt für sich besteht. Der Gyrus cinguli scheint in diesem Falle in den Praecuneus auszustrahlen. Als seltenen Fall erwähnt Retzius den Zusammenhang des Sulcus subparietalis mit der Fissura hippocampi.

Die Hauptvarietäten des Sulcus cinguli finden sich meist in seinem vorderen Teile. Hier kann die Windung durch eine innere oder äußere parallel verlaufende Furche verdoppelt sein. Findet sich eine äußere Nebenfurche, dann erscheint der eigentliche Gyrus cinguli beim Balkenknie stark verschmälert; es muß dann der innerhalb der Nebenfurche, zwischen letzterer und dem eigentlichen Sulcus cinguli gelegene Windungszug zum Gyrus cinguli mit gerechnet werden.

Schwieriger wird die Abgrenzung des Gyrus, wenn mehrere Teilstücke vorhanden sind. Dann schiebt sich ein hinteres Teilstück wie ein Keil unter ein vorderes, und die ganze Windung wird, besonders gegen das Balkenknie zu, stark eingeengt. Die Windung erscheint im oberen Teile wie ausgezackt. Rolando hat sie daher mit einem Hahnenkamm verglichen und »circonvolution crêtée« genannt, daher auch die Bezeichnung des Sulcus cinguli als »Scissure festonnée« (Pozzi).

Durch die tiefe Einschneidung des gemeinsamen Stammes der Fissura parieto-occipitalis und calcarina in den Gyrus fornicatus bildet sich hinter dem Splenium des Balkens der Isthmus, der den Übergang des Gyrus cinguli in den Gyrus hippocampi darstellt und meist derart in der Tiefe liegt, daß man ihn ohne Auseinanderdrängen der Fissura parieto-occipitalis und calcarina nicht sehen kann. So scheint die Fissura hippocampi in die Fissura parieto-occipitalis oder in die Fissura calcarina überzugehen und der Gyrus cinguli oberflächlich vom Gyrus hippocampi abgetrennt. Der Gyrus hippocampi setzt sich dann nach vorne fort, wird breiter und krümmt sich im Niveau der Substantia perforata anterior um das vordere Ende der Fissura hippocampi zur Bildung des Uncus nach hinten. Nach außen wird der Gyrus

Digitized by Google

hippocampi durch den gemeinsamen Stamm der Fissura parieto-occipitalis und calcarina, durch den vorderen Teil der Fissura collateralis und durch die Fissura rhinica abgegrenzt.

Die Fissura rhinica, deren vorderes Ende als Incisura temporalis — SCHWALBE — bezeichnet wird, ist nach RETZIUS eine konstante Erscheinung; auch ZUCKERKANDL fand sie in der Mehrzahl der Fälle deutlich ausgeprägt. Mitunter erscheint sie nur als seichte Furche, man kann sich aber bei oberflächlicher Betrachtung leicht täuschen und die Fissur als kleinen, wenig tiefgehenden Sulcus halten. Man überzeugt sich von der Tiefe der Fissur erst recht, wenn man die angrenzenden Windungen abträgt. —

Der Isthmus zeigt gewöhnlich eine tiefe Verbindung mit dem Cuneus, eine andere oberflächliche mit dem Praecuneus.

Wie der Gyrus cinguli, so zeigt auch der Gyrus hippocampi Verbindungsbrücken mit den nach außen gelegenen Windungen.

Hier kommt die große Variabilität der Fissura collateralis in Betracht. Ist die Fissura rhinica mit der Fissura collateralis verbunden, dann finden wir zwei Übergangswindungen, eine vordere, die den vorderen Teil des Gyrus hippocampi mit dem temporalen Pole verbindet, den Gyrus rhinencephalo-temporalis anterior — er bildet einen der konstantesten Verbindungsgyri —, und eine hintere, die den Gyrus hippocampi mit dem Gyrus lingualis verbindet — Gyrus rhinencephalo-lingualis —. Letztere Brücke ist meist oberflächlich, kann aber die mannigfachsten Variationen darbieten; sie kann durch eine Längsfurche in zwei Teile geteilt sein, wobei dann wieder der eine Teil tief, der andere oberflächlich oder umgekehrt verläuft. In ganz seltenen Fällen kann die ganze Brücke in die Tiefe treten, die Fissura collateralis läuft dann in die Fissura calcarina aus. — Ist die Fissura rhinica von der Fissura collateralis getrennt, dann kommt eine dritte Brücke zum Vorschein, der Gyrus rhinencephalo-fusiformis. Derselbe zerfällt oft durch eine kleine Inzisur in einen vorderen und einen hinteren Gyrus.

Die Oberfläche des Gyrus hippocampi zeigt von der Stelle an, wo der Gyrus sich dem hinteren Balkenende nähert, bis nach vorn und namentlich gegen die Tiefe der Fissura hippocampi hin eine mehr weiße Färbung. Diese Region wird als Substantia reticularis — ARNOLD — bezeichnet. Als charakteristisch erwähnt ferner RETZIUS die eigentümliche Beschaffenheit der Oberfläche jenes medial von der Fissura rhinica gelegenen leicht konvexen Teiles. Die Fläche ist mit zahlreichen kleinen Knötchen oder Wärzchen bedeckt, die RETZIUS als Verrucae gyri hippocampi bezeichnet.

3. Ammonshorn.

Die tiefgehende Fissura hippocampi drängt im Unterhorn des Seitenventrikels die Ventrikelwand stark nach innen zur Bildung des Ammonshorns oder des Hippocampus. Wir werden bei der Betrachtung der Seitenventrikel näher darauf eintreten.

Digitized by Google

4. Gyrus dentatus.

Wenn man zur Orientierung über die Tiefe der Fissura hippocampi den Gyrus hippocampi nach unten drängt, dann erblickt man ein graues, mit zahlreichen Inzisuren und kleinen Erhebungen oder Höckern versehenes Band, die Fascia dentata (Tarin), den Gyrus dentatus (Huxley). Weiter innen und über dem Gyrus dentatus sieht man ein weißes Band vom Uncus gyri

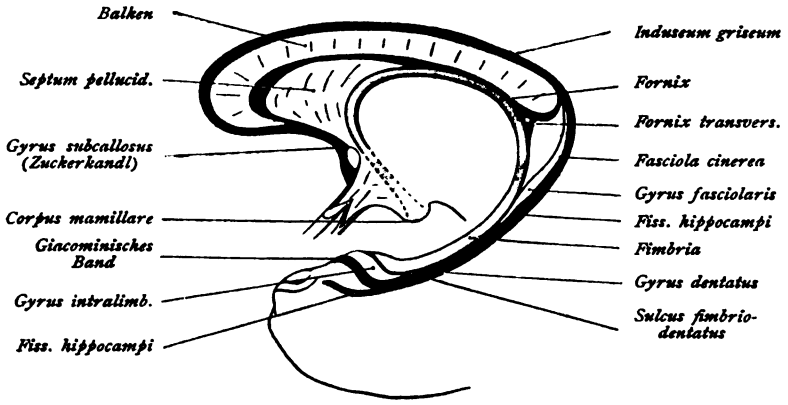

Fig. 24. Gyrus dentatus (rot). Fimbria und Fornix (gelb).

hippocampi nach hinten ziehen, das ist die Fimbria hippocampi. Die Fimbria setzt sich im weiteren Verlaufe in das Gewölbe oder den Fornix fort (Fig. 24).

Der Gyrus dentatus ist vom Gyrus hippocampi durch die Fissura hippocampi, von der Fimbria durch den Sulcus fimbrio-dentatus — Retzius — getrennt. Er verläuft zuerst parallel mit der Fimbria nach hinten gegen das Splenium corporis callosi. Hier trennt er sich von der Fimbria, verliert seine

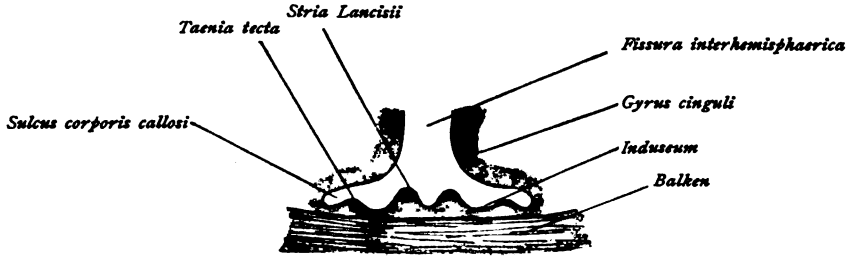

Fig. 25. Induseum, Striae longitudinales.

Inzisuren und Höcker, wird glatt und geht nun — nach den meisten Autoren — als Fasciola cinerea um den Balken, um sich als dünne Lamelle grauer Substanz — Induseum griseum — über dem Balken auszudehnen, welches

Digitized by Google

Induseum in der Mitte die Striae longitudinales mediales s. Striae Lancisii, jederseits im Sulcus corporis callosi die Stria longitudinalis lateralis s. Taenia tecta zeigt (Fig. 25). Nach DÉJÉRINE ziehen Induseum und Striae longitudinales vorn um das Balkenknie und bilden den Gyrus subcallosus; die Taenia tecta, oft auch die Stria Lancisii strahlt in das BROCASche Feld aus, meist jedoch geht die Stria Lancisii in das diagonale BROCASche Band über.

Nach den meisten Autoren bildet die Fasciola cinerea die direkte Fortsetzung des Gyrus dentatus. Wie RETZIUS gezeigt, setzt sich der Gyrus dentatus nicht direkt in die Fasciola cinerea fort (Fig. 26). Betrachtet man die Stelle unter dem Splenium, wo sich der Gyrus dentatus von der Fimbria trennt,

Fig. 26. Gyrus fasciolaris. Gyri Andreae Retzii.

dann sieht man, wie neben der Fascia dentata ein dünner Strang besteht, der sich gleichsam zwischen Fascia dentata und Fimbria in die Tiefe des Sulcus fimbrio-dentatus senkt. Diesen kleinen zylindrischen Strang bezeichnet RETZIUS als Gyrus fasciolaris. Er ist vom Gyrus dentatus durch eine kleine Furche, den Sulcus dentato-fasciolaris, getrennt und bildet durch Vereinigung mit dem spitz auslaufenden Ende des Gyrus dentatus die Fasciola cinerea der Autoren, die als grauer halbzylindrischer Strang um das Splenium zieht und sich auf der Oberfläche des Balkens als breite Platte — Gyrus epicallosus (RETZIUS) — oder als Induseum griseum fortsetzt.

Mit ZUCKERKANDL stimmt RETZIUS darin überein, daß die Striae longitudinales mediales und laterales lokalen Erhebungen des Induseum entsprechen und vorn in den Gyrus subcallosus, zum Teil auch, wenigstens was die Taenia

Digitized by Google

tecta betrifft, in die lateral vom Gyrus subcallosus gelegene Substanz übergehen. Ferner erwähnt RETZIUS, daß sich von der den Balken bedeckenden grauen Masse am hinteren Umfang des Splenium ein Teil abzweigt, um an der unteren Fläche des Splenium weiterzuziehen, gleichsam ein Induseum inferius bildend. Da dieser Teil oft windungsförmig erscheint, hat ihn RETZIUS als »Gyrus subsplenialis« bezeichnet.

Wie endet nun der Gyrus dentatus vorn? (Fig. 27.)

Nach vorn hin trennt sich der Gyrus dentatus allmählich von der Fimbria los und zieht nach rechtwinkeliger Umbiegung — Angulus gyri dentati —

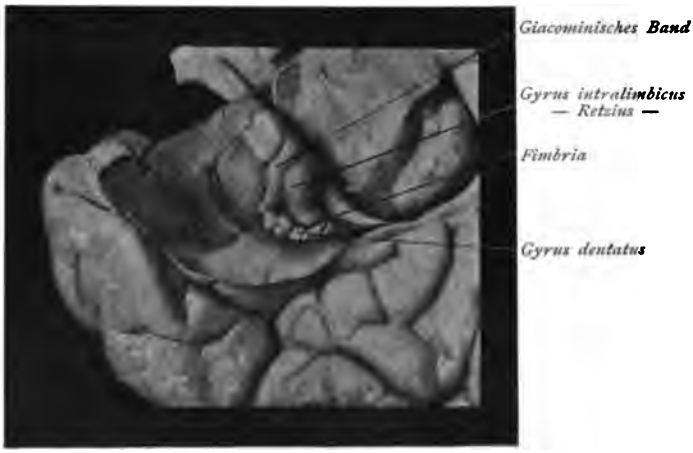

Fig. 27. Das GIACOMINIsche Band. Die untere Fläche des Uncus ist durch Abtragung eines Teiles des Gyrus hippocampi freigelegt.

unter Einbuße seiner Segmentierung als glattes, leicht gewölbtes Band — GIACOMINIsches Band — über die untere Fläche des Uncus von außen nach innen und etwas nach hinten, um sich auf die obere Fläche des Uncus fortzusetzen, auf der er von innen nach vorn außen verlaufend bis in die Nähe eines dem Uncus anhaftenden dünnen Markblättchens, des Velum terminale — AEBY —, verfolgt werden kann. Dieser ganze Verlauf tritt namentlich nach Abtragung der Hippocampuswindung deutlich zutage.

RETZIUS unterscheidet zwei Abschnitte des Gyrus dentatus, einen longitudinalen, der, vom Angulus gyri dentati ausgehend, in der Tiefe der Fissura hippocampi nach hinten zieht, und einen transversalen Abschnitt, der, vom Angulus ausgehend, das vordere Ende darstellt. Der transversale Teil — Limbus Giacomini — zerfällt wieder in eine Pars occulta, die in der Fissura hippocampi verborgen liegt, und in eine Pars aperta, die an der oberen Uncusfläche sichtbar ist. Die Pars occulta ist nach vorn hin durch eine Furche, die morphologisch dem Ende der Fissura hippocampi entspricht, abgetrennt. Die Abgrenzung nach hinten ist meist weniger deutlich, mitunter scheint hier der Limbus Giacomini in diesen Teil überzugehen.

Digitized by Google

Auf der vor dem Bande gelegenen unteren Uncusfläche erkennt man zwei, manchmal nur eine, mitunter auch drei von der vorderen Abgrenzungsfurche ausgehende Sulci und zwischen denselben befindliche Windungen. Sie werden als Sulci und Gyri digitati externi bezeichnet. In diese Sulci digitati strahlen eine ganz kurze Strecke weit kleine Zipfel des GIACOMINIschen Bandes nach vorne aus, wodurch dieser Teil des Limbus mehr oder weniger girlandenförmig erscheint. Das vordere Ende des GIACOMINIschen Bandes ist bis jetzt nicht festgestellt, RETZIUS sah es in mehreren Fällen nach vorn umbiegen und sich in den Gyrus semilunaris (siehe Seite 30) fortsetzen.

5. Uncus s. Gyrus uncinatus. — Gyrus intralimbicus — Retzius. Gyrus fasciolaris — Retzius.

Der Uncus Gyri hippocampi oder der Gyrus uncinatus ist nach den meisten Autoren die um das vordere Ende der Fissura hippocampi umbiegende Fortsetzung des Gyrus hippocampi, die sich bis zum Beginn der Fimbria ausdehnt und durch das über sie ziehende GIACOMINIsche Band in einen vorderen und hinteren Teil zerfällt. Nach RETZIUS muß die vordere Partie des Uncus morphologisch anderer Art sein wie die hintere; er faßt daher den vorderen Teil als zum Gyrus hippocampi gehörig auf und benennt diesen allein als Gyrus uncinatus, die hinter dem GIACOMINIschen Band gelegene Region bildet den Gyrus intralimbicus — RETZIUS —. Dieser Gyrus intralimbicus erscheint bald als kleine leicht gewölbte Fläche, bald ist er zu einem oder zu mehreren Höckern ausgebildet und grenzt sich mitunter deutlich von der Fimbria und vom Gyrus dentatus durch eine Furche ab. Die Windung setzt sich eine kurze Strecke weit im Sulcus fimbrio-dentatus nach hinten fort. Weiter hinten tritt dann in demselben Sulcus fimbrio-dentatus wieder ein grauer Strang auf, der sich allmählich verdickt, dem Gyrus dentatus angeschlossen liegt oder von ihm durch eine kleine Furche, den Sulcus dentato-fasciolaris, getrennt ist und dann als Gyrus fasciolaris — RETZIUS — um das Splenium corporis callosi zieht. Nach RETZIUS entspricht also hauptsächlich der Gyrus fasciolaris und nicht die Fascia dentata der Fasciola cinerea der Autoren, und es scheint nach ihm dieser Gyrus fasciolaris mit dem Gyrus intralimbicus einen einheitlichen Windungszug darzustellen.

6. Die Balkenwindungen s. Gyri Andreae Retzii.

Die Balkenwindungen stellen rudimentäre Windungen dar, die als runde oder ovale Höcker an der medialen Fläche des Gyrus hippocampi unter dem Splenium corporis callosi in jenem Winkel liegen, der vom Gyrus dentatus und vom Gyrus hippocampi gebildet wird. Sie sind nicht konstant, können auch nur andeutungsweise vorhanden sein oder bei stärkerer Entwicklung einen spiralig gewundenen Strang darstellen. ZUCKERKANDL bezeichnet sie als Balken-

Digitized by Google

windungen, und GIACOMINI rechnet sie auf Grund ihres Baues zum Ammonshorn.

G. RETZIUS nennt die Windungen dem Entdecker, seinem Vater ANDERS RETZIUS, zu Ehren Gyri Andreae Retzii. (Vgl. Fig. 26.)

Telencephalon — Endhirn.

Pars optica Hypothalami.

Zur Pars optica Hypothalami gehören:

die Lamina terminalis,
das Chiasma opticum mit den Tractus optici,
das Tuber cinereum,
das Infundibulum,
die Hypophyse.

Die Lamina terminalis oder Endplatte steigt als dünnes Blatt vor dem Chiasma opticum in die Höhe und zieht vor der Commissura anterior

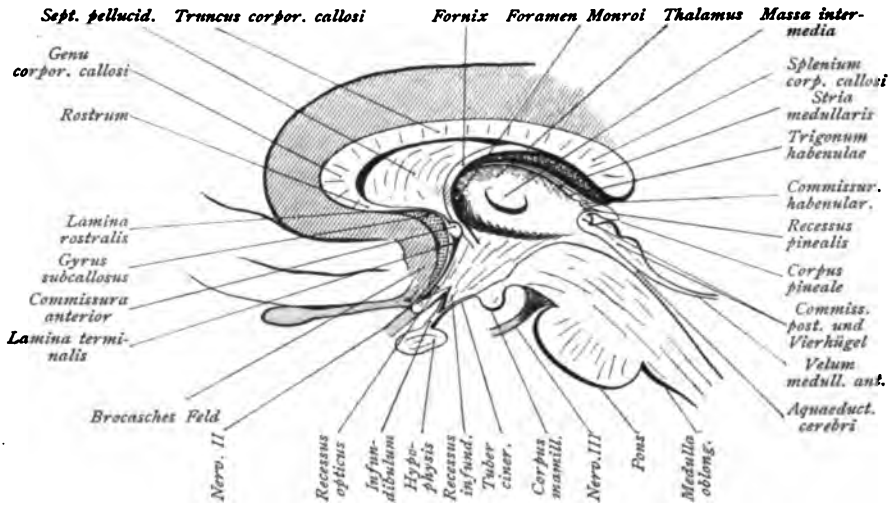

Fig. 28. Medianer Sagittalschnitt.

und den Columnae fornicis weiter. Zwischen ihr und dem Chiasma befindet sich der Recessus opticus. Die dünne Lamelle bildet ursprünglich den mittleren Teil der vorderen Wand des Endhirnbläschens, sie wird später in die Tiefe gedrängt und bildet dann den vorderen Abschnitt des III. Ventrikels, in dessen Deckplatte sie sich fortsetzt.

Das Chiasma opticum bildet eine weiße viereckige Platte, aus deren

Digitized by Google

vorderen Ecken die Nervi optici, aus deren hinteren Ecken die Tractus optici hervorgehen. Letztere verlaufen als platt gedrückte Stränge längs des hinteren Randes der Substantia perforata anterior nach außen und hinten, ziehen um die Pedunculi cerebri und weiterhin über und etwas lateral von dem Uncus gyri hippocampi in das Gebiet des Metathalamus.

Hinter dem Chiasma, lateral begrenzt von den Tractus optici und den Pedunculi cerebri, hinten begrenzt von den Corpora mamillaria, liegt das Tuber cinereum. Dieser graue Höcker ist ein dünnes Blatt und hilft den Boden des III. Ventrikels bilden. Es geht nach vorne hin in die Lamina terminalis über und wird in diesem vorderen Teile durch das Chiasma in den Ventrikelraum vorgedrängt. Nach unten setzt sich das Tuber cinereum in ein hohles Gebilde, den Trichter — Infundibulum —, fort, dessen Höhle als Recessus infundibuli bezeichnet wird. Am Trichter ist die Hypophysis cerebri befestigt, die einen grauen bohnengroßen, mit der Längsachse quer gestellten Körper darstellt.

Ein Schnitt durch die Hypophyse zeigt deren Zusammensetzung aus einem größeren vorderen und einem kleineren hinteren Lappen. Genetisch gehört nur der Lobus posterior zum Gehirn als ventrale Ausstülpung des Zwischenhirns. Der Lobus anterior ist eine Ausstülpung der embryonalen Mundbucht. Durch Abschnürung dieser Ausstülpung bildet sich später das Hypophysenbläschen, das sich weiterhin in ein drüsenförmiges Gebilde umwandelt, das dann als Lobus anterior mit dem Lobus posterior in Verbindung tritt.

Telencephalon — Endhirn.

Innere Konfiguration.

Bei der Betrachtung der inneren Konfiguration des Endhirns gehen wir am besten in folgender Weise vor. Wir legen ein Gehirn auf die Basis und beginnen mit der Abtragung der Hemisphären. Man dringt mit dem langen Hirnmesser von der lateralen konvexen Hemisphärenfläche ein und schneidet langsam und horizontal bis zur Fissura longitudinalis cerebri durch. Auf diese Weise wird zunächst die rechte, dann die linke Hemisphäre von oben her in scheibenartigen etwa 1 cm dicken Stücken abgetragen. Der letzte Horizontalschnitt liegt ungefähr 5 mm über der dorsalen Balkenfläche.

Legen wir ein Gehirn auf die Basis. Tragen wir die Hemisphären von oben her in horizontalen Schnittscheiben ab. Was beobachten wir zunächst?

Jeder Schnitt läßt deutlich zwei verschiedene Substanzen erkennen, eine im Innern gelegene helle, weiße Substanz und eine an der Peripherie bandförmig ziehende graue Substanz (Fig. 29). Die weiße Substanz tritt auf den ersten Schnittstücken gegenüber der grauen an Mächtigkeit zurück. Je tiefer wir aber dringen, um so mehr weiße Substanz kommt zum Vorschein, und auf dem letzten unmittelbar über dem Balken geführten Horizontalschnitt

Digitized by Google

(Fig. 30) finden wir in jeder Hemisphäre ein großes weißes Markfeld, das Centrum semiovale (Vieussens), das peripherwärts von dem grauen Bande begrenzt wird, welches die Großhirnrinde, die Substantia corticalis darstellt.

Diese Substantia corticalis ist nicht überall gleich stark entwickelt, die Dicke ist je nach der Hirnregion eine wechselnde. Im allgemeinen ist die Hirnrinde mehr entwickelt auf der Höhe der Windungen, weniger in der Tiefe der Furchen, dicker auf der äußeren konvexen wie auf der medialen und basalen Hemisphärenfläche; die größte Entwicklung erreicht sie in der oberen Region der Zentralwindungen und im Lobulus paracentralis, die minimalste im occipitalen Pol. Bei genauer Betrachtung kann man auch mit

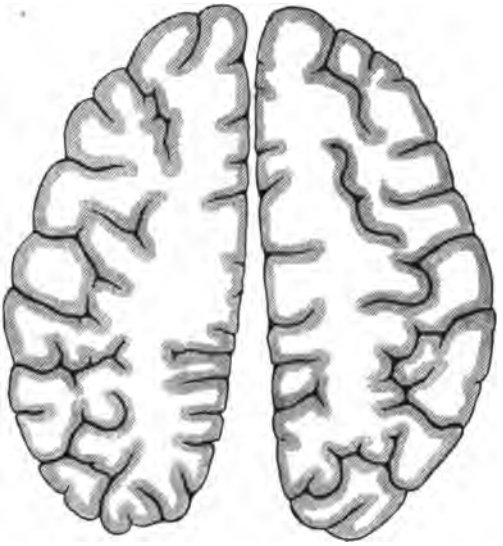

Fig. 29. Horizontaler Schnitt durch das Gehirn. Weiße und graue Substanz.

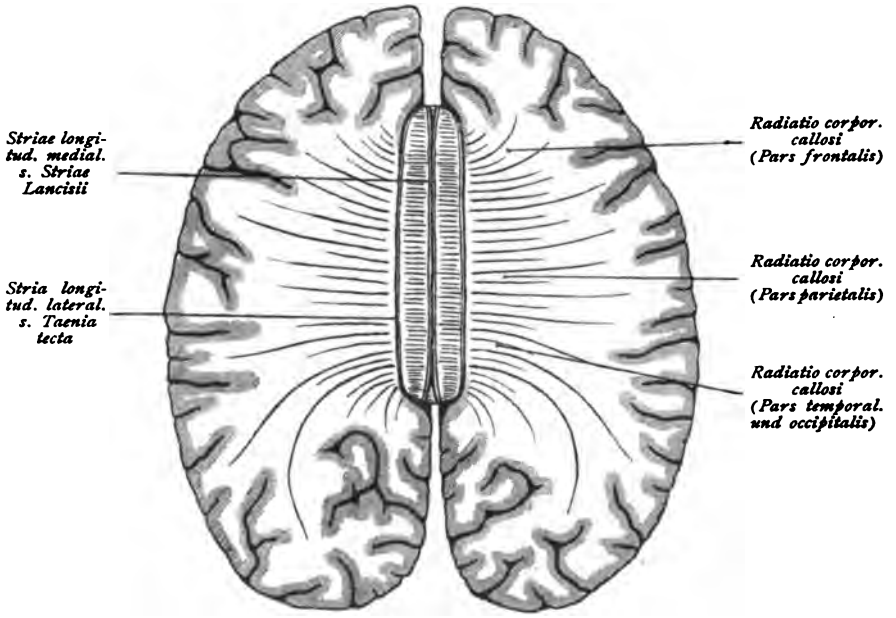

Fig. 30. Horizontalschnitt in der Balkenhöhe. Balkenstrahlung.

Digitized by Google

bloßem Auge oft erkennen, daß die Hirnrinde nicht homogen gebaut ist, sondern aus parallel zur Oberfläche ziehenden, abwechselnd grauen und weißen Schichten besteht. Die weißen Streifen werden als Baillargersche Streifen bezeichnet. Die Rinde des Occipitallappens, speziell um die Fissura calcarina, läßt diese Schichtung makroskopisch recht deutlich erkennen. Hier findet man drei Schichten, eine äußere und innere graue Schicht und einen zwischen diesen Schichten ziehenden dünnen, hellen Streifen, der als Vicq d'Azyrscher Streifen (Fig. 31) oder, da ihn Gennari zuerst beschrieben, als Gennarischer Streifen bezeichnet wird. Die Erklärung dieses schichtenartigen Aufbaues wird uns späterhin die mikroskopische Betrachtung der Hirnrinde geben.



Fig. 31. Vertikalschnitt durch den Occipitallappen. Vicq d'Azyrscher Streifen s. Gennarischer Streifen.

Durch die Abtragung der Hemisphären tritt nun auch der Balken deutlich zutage. Wir haben die dorsale Fläche des Truncus corporis callosi vor uns, die jederseits von der darüberliegenden medialen Hemisphärenwand durch den Sulcus corporis callosi abgegrenzt wird.

Der Balken, Corpus callosum, Commissura cerebri magna, bildet eine die beiden Hemisphären verbindende weiße Markmasse. Quer verlaufende Faserzüge werden auf der Oberfläche des Truncus oder des Balkenstammes als Striae transversae sichtbar. Sie dringen in die Hemisphärenwand ein und bilden die Balkenstrahlung, Radiatio corporis callosi (Fig. 30). Die Balkenstrahlung zerfällt in einen vorderen, mittleren und hinteren Teil. Der vordere Teil, Pars frontalis, gehört dem Balkenknie an und verbindet die vorderen Teile des Stirnhirns. Die Fasern bilden, da sie infolge des Überragens des Stirnhirns über das Balkenknie im Bogen weit nach vorne gegen den frontalen Pol ziehen, eine Art Zange, Forceps anterior. Der mittlere Teil, Pars parietalis, gehört dem Balkenstamm an und verbindet die hinteren Teile der Stirnlappen und der Schläfenlappen. Der hintere Teil gehört dem hinteren Abschnitt des Balkenstammes und dem Balkenwulst an und verbindet als Pars temporalis und Pars occipitalis die Temporal- und Occipitallappen. Die im Bogen weit nach hinten zum occipitalen Pole ziehenden Balkenfasern bilden den Forceps posterior. Über dem Balken liegt als dünner Belag das Induseum griseum, das in der Mitte sich zu zwei und lateralwärts zu je einem Längsstreifen verdickt. Die mittleren Längsstreifen, zwischen denen eine Längsfurche, die Raphe corporis callosi, zieht, werden als Striae longitudinales mediales s. Striae Lancisii bezeichnet; die lateralwärts im Sulcus corporis callosi gelegenen Streifen sind die Striae longitudinales laterales s. Taeniae tectae.

Es erfolgt nun die Eröffnung der Seitenventrikel. Die den Balken median noch überragenden Hemisphärenteile werden lateralwärts bis zur Höhe

Digitized by Google

der dorsalen Balkenoberfläche abgetragen. Löst man diese Teile leicht mit den Fingern los, dann gelingt es bei geeigneter Härtung des Gehirns, die Radiatio corporis callosi und besonders den Forceps anterior und posterior darzustellen. Nun dringt man mit spitzem Messer lateral vom Balkenstamm ungefähr 1—2 cm hinter dem Balkenknie durch die von der Balkenstrahlung

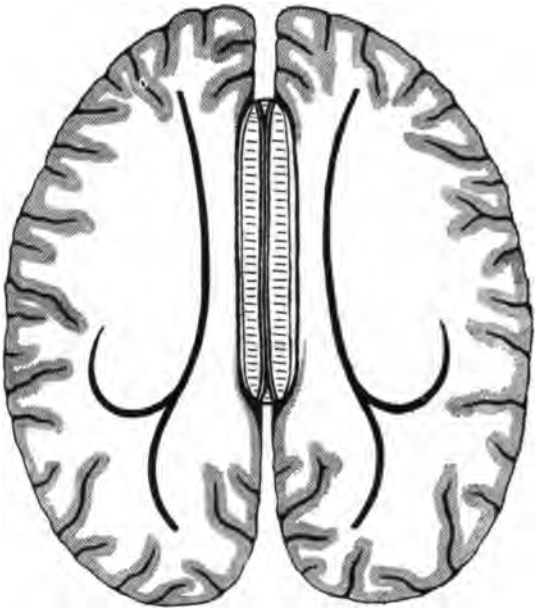

Fig. 32. Horizontalschnitt in der Balkenhöhe.
Die im Centrum semiovale angegebenen schwarzen Linien bezeichnen die Schnittführung zur Eröffnung der Seitenventrikel.

gebildete Decke des Seitenventrikels in die Tiefe, verlängert den Schnitt nach vorn bis in die Höhe des Balkenknies in gerader Richtung, nach hinten in nach auswärts leicht konvexem Bogen bis hinter den Balkenwulst und bringt sodann durch allmähliche Erweiterung des Einschnittes medial- und lateralwärts den Ventrikel zur Darstellung.

An jedem Seitenventrikel unterscheiden wir drei Ausbuchtungen oder Hörner, das Vorderhorn, Cornu anterius, im Stirnlappen, das Hinterhorn, Cornu posterius, im Hinterhauptslappen, das Unterhorn, Cornu inferius im Schläfenlappen, und einen die Hörner verbindenden mittleren Hauptteil, die Pars centralis (Fig. 33).

Das Vorderhorn, Cornu anterius, wird vorne, unten und oben von der Balkenstrahlung begrenzt. Die Ausstrahlungen des Balkenknies schließen das Vorderhorn vorne ab und bilden zudem einen Teil des Bodens. Die mediale Wand und zugleich die Scheidewand zwischen beiden Vorderhörnern bildet das Septum pellucidum, das aus zwei dünnen Platten, Laminae

Digitized by Google

septi pellucidi, besteht, zwischen denen sich das allseitig geschlossene Cavum septi pellucidi findet. Einen Teil des Bodens und die laterale Wand bildet ein grauer Hügel, der Streifenhügel, das Corpus striatum.

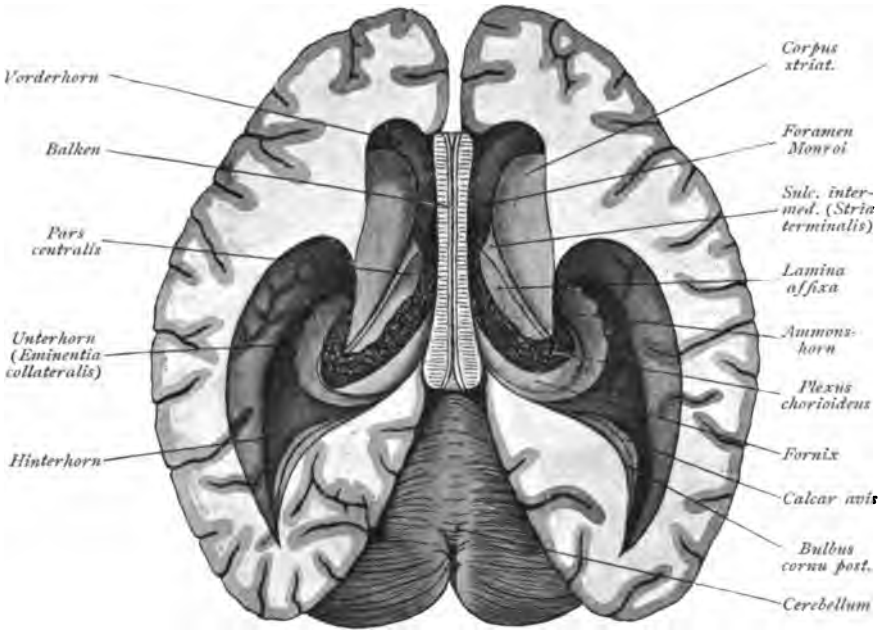

Fig. 33. Seitenventrikel.

Der vordere verdickte, in das Vorderhorn vorragende Teil des Streifenhügels wird als Kopf, Caput, bezeichnet; nach hinten zu verschmälert sich der Hügel bedeutend und zieht als schmaler Streifen, als Schweif, Cauda corporis striati, durch die Pars centralis bis ins Unterhorn, wo er einen Teil des Daches des Unterhorns bildet.

Die Pars centralis ist eine dünne horizontale Spalte. Ihr Dach wird von der Balkenstrahlung gebildet; am Boden finden wir lateral das Corpus striatum, dem sich medial anschließen die Stria terminalis s. Stria cornea, die Lamina affixa, der Plexus chorioideus ventriculi lateralis und die dorsale Fläche des freien, mit dem Balken nicht verwachsenen Teiles des Gewölbes oder des Fornix. Dach und Boden stoßen sowohl medial wie lateral unter spitzem Winkel zusammen. Die Stria terminalis s. Stria cornea bildet den Boden eines zwischen dem Corpus striatum und dem lateralen Teile des Thalamus oder des Sehhügels ziehenden Sulcus, des Sulcus intermedius, ist eine Verdickung des Ventrikelependyms und erscheint infolge der unmittelbar unter ihr ziehenden Vena terminalis bläulich verfärbt. Sie geht medialwärts in ein dünnes Blatt, die Lamina affixa,

Digitized by Google

über, die den lateralen Teil des Sehhügels deckt, mit diesem schon frühzeitig verwachsen ist und sich weiterhin als Lamina chorioidea epithelialis in das Epithel des Plexus chorioideus ventriculi lateralis fortsetzt. Medialwärts geht die Lamina chorioidea epithelialis in die Taenia fornicis über. Entfernt man den Plexus chorioideus, dann findet man an der Übergangsstelle der Lamina affixa in die Lamina chorioidea epithelialis ein feines Rändchen, die Taenia chorioidea. Nach vorne hin läßt sich diese Taenia chorioidea bis zu einer unmittelbar vor dem Thalamus sich vorfindenden Vertiefung verfolgen. Hier treffen wir auf das die beiden Seitenventrikel und diese letzteren mit dem dritten Ventrikel verbindende Foramen interventriculare (Monroi).

An dieser Stelle geht die Taenia chorioidea in die Taenia thalami über.

Nach hinten läßt sich die Taenia chorioidea bis ins Unterhorn verfolgen, wo sie durch das Epithel des Plexus chorioideus ventriculi lateralis mit der Taenia fimbriae in Verbindung tritt.

Das Hinterhorn, Cornu posterius, bildet eine nach hinten hin sich verengende Spalte von wechselnder Länge mit lateral konvex und medial konkav gewölbter Wandung. Die laterale obere Begrenzungsfläche wird von der Balkenstrahlung gebildet, die übrigen Begrenzungsflächen bilden Markteile des Hinterhauptlappens. An der medialen Wand springen meist zwei übereinander liegende Längswülste gegen das Innere vor. Der obere weniger konstante Wulst wird als Bulbus cornu posterioris bezeichnet und kommt durch die lateralwärts in konvexem Bogen ziehenden Balkenfasern (Forceps posterior) zustande, welche die hier von außen tief eindringende Fissura parietooccipitalis umkreisen. Der untere konstante Wulst heißt Vogelsporn, Calcar avis, und entsteht durch das tiefe Eindringen der Fissura calcarina.

Das Unterhorn, Cornu inferius, erstreckt sich im Bogen nach unten und weit nach vorne in den Schläfenlappen, erreicht aber dessen Spitze nicht, sondern endet daselbst blind. Das Dach wird lateral von der als Tapete bezeichneten Balkenstrahlung, medial von der Cauda corporis striati und der Stria terminalis gebildet. Der Boden zeigt die Eminentia collateralis, einen länglichen Wulst, der durch das tiefe Eindringen der Fissura collateralis von außen her verursacht wird. Er setzt sich nach hinten gegen das Hinterhorn hin in ein dreieckiges schwach gewölbtes Feld, in das Trigonum collaterale, fort. An der medialen Wand des Unterhorns finden wir einen eigentümlichen halbmondförmig gekrümmten Wulst, den Hippocampus (Seepferdefuß) oder das Ammonshorn (Cornu Ammonis), das durch die von außen her tief eindringende Fissura hippocampi verursacht wird. Er beginnt hinter der Pars centralis und vor dem vorderen Ende des Calcar avis, zieht in lateralwärts konvexem Bogen nach unten und vorne, wird gegen das Vorderende des Unterhorns hin breiter und endet daselbst mit einigen durch Einschnitte voneinander getrennten Erhebungen, die als Klauen, Digitationes hippo-

Digitized by Google

campi bezeichnet werden, die verschieden stark entwickelt sein können, mitunter nur angedeutet sind, in anderen Fällen aber zu vier bis fünf bis sieben und mehr an der Zahl vorhanden sind. Die zwischen den Digitationen liegenden Einbuchtungen nennt man Sulci interdigitales. Jene bei Betrachtung der Pars centralis erwähnte dorsale Fläche des freien, mit dem Balken nicht verwachsenen Teiles des Gewölbes oder des Fornix sehen wir nach hinten und lateralwärts ziehen; sie begleitet im Unterhorn medial den Hippocampus als Fimbria hippocampi. Der Plexus chorioideus ventriculi lateralis setzt sich von der Pars centralis weg ebenfalls in das Unterhorn fort und bildet daselbst einen Teil der medialen Begrenzungsfläche. Die Fimbria spitzt sich lateralwärts zu und geht in das Epithel des Plexus über. Löst man den Plexus von der Fimbria los, dann bleibt die als Taenia fimbriae bezeichnete dünne Lamelle zurück. Das Epithel des Plexus tritt weiterhin durch die Taenia chorioidea mit der Stria terminalis in Verbindung. Die Wand des Unterhorns bildet am vorderen Ende eine dünne, das Horn nach außen abschließende Lamelle, die mit Ependym überzogen ist und als Velum terminale — Aeby — bezeichnet wird. Dieses Velum terminale können wir am besten sehen, wenn wir von außen her den Uncus gyri hippocampi nach unten drängen. Der Plexus chorioideus ventriculi lateralis zieht vom Foramen interventriculare durch die Pars centralis ins Unterhorn, ohne in das Hinterhorn einzudringen; die stärkste Entwicklung zeigt er an der Grenze zwischen Pars centralis und Unterhorn als Glomus chorioideum.

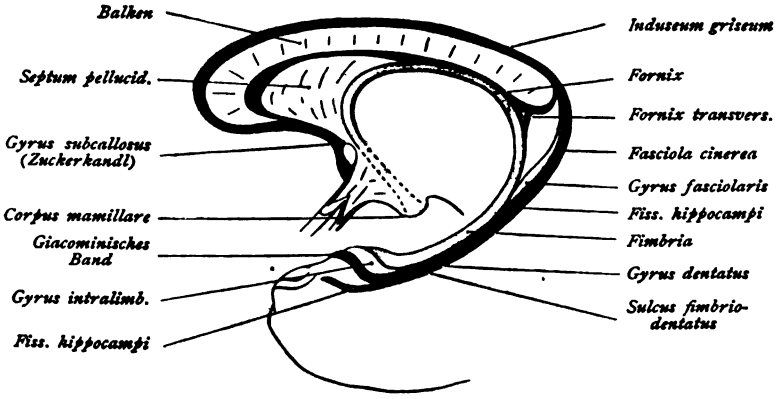

Fig. 34. Gyrus dentatus (rot). Fimbria und Fornix (gelb).

Alle Teile des Seitenventrikels werden von Ependym bekleidet, welches über den Plexus chorioideus zieht. Der Plexus chorioideus liegt also nur scheinbar in den Ventrikeln, er liegt extraventrikulär.

Eine besondere Betrachtung erfordern nun noch das Gewölbe und das Ammonshorn (Fig. 34).

Digitized by Google

Das Gewölbe oder der Fornix stellt ein paariges Gebilde dar, das sich in großem Bogen vom Uncus gyri hippocampi her bis zu den Corpora mamillaria erstreckt.

Vom Unterhorn des Seitenventrikels zieht die anfangs schmale Fimbria nach hinten gegen das Splenium corporis callosi und geht hier in den Gewölbeschenkel — Crus fornicis — über, dessen äußeren Teil sie bildet. Die beiden Crura fornicis bilden mit der unteren Balkenfläche ein mit der Spitze nach vorn gerichtetes gleichschenkeliges Dreieck, das eine dünne quergefaserte Markplatte darstellt, welche die ventrale Fläche des Balkens deckt und als Commissura hippocampi oder Fornix transversus bezeichnet wird. Das Feld heißt auch Psalterium oder Lyra Davidis.

Die Markplatte ist oft von der unteren Balkenfläche durch einen kleinen Spaltenraum, den Vergaschen Ventrikel oder das Cavum psalterii getrennt.

Die Gewölbeschenkel umkreisen den hinteren Theil des Thalamus, ziehen gegen die untere Balkenfläche und bilden durch ihre Vereinigung das Corpus fornicis, das im hinteren Teile mit dem Balken verwachsen ist und nach vorne hin bis in die Gegend des Foramen interventriculare reicht. Die untere Fläche des Gewölbes zeigt in der Mitte eine Rinne, den Sulcus medianus fornicis. Nach vorn hin teilt sich das Corpus fornicis in die Fornixsäulen — Columnae fornicis —.

Wir unterscheiden eine Pars libera und eine Pars tecta columnae fornicis. Die Pars libera tritt als direkte Fortsetzung des Corpus fornicis in nach vorne konvexem Bogen in die Tiefe. Die beiden Fornixsäulen bilden weiße zylindrische Stränge, die hinter der vorderen Kommissur herabsteigen und das Foramen interventriculare vorne begrenzen. Die Pars libera setzt sich in die Pars tecta columnae fornicis fort. Die weißen Stränge verschwinden jederseits im Hypothalamusgebiet, sie finden ihr Ende in den Corpora mamillaria. (Die Pars tecta ist auf Fig. 34 punktiert angegeben.)

Das Ammonshorn wird, wie bereits erwähnt, durch die von außen her tief eindringende Fissura hippocampi verursacht. Über diese Verhältnisse können wir uns am besten Klarheit verschaffen, wenn wir einen frontalen (vertikalen) Schnitt unmittelbar hinter dem Uncus gyri hippocampi anlegen (Fig. 35). Dann erkennen wir folgendes: Wir sehen, wie sich von der Stelle weg, wo die Fissura hippocampi in die Tiefe tritt, die ganze Rindenformation gegen den Ventrikel vorschiebt und dann im Bogen mit gegen den Ventrikel gerichteter Konvexität wieder medialwärts rollt, gewissermaßen einen beinahe vollständig geschlossenen Hohlzylinder bildend, in welchem als grauer Strang der Gyrus dentatus liegt. Das Ende der gerollten Platte biegt in spitzem Winkel wieder nach außen um, um gegen den Ventrikel hin als dünne Lamelle zu enden. Diese in den Ventrikel vorgeschobene Formation ist das Ammonshorn. Da dieselbe gleichsam auf dem Gyrus hippocampi ruht oder liegt, hat man den Gyrus

Digitized by Google

hippocampi auch als Subiculum des Ammonshorns bezeichnet. Die weiße Faserschicht, welche der konvexen, in den Ventrikel vorgeschobenen Rindenfläche der gerollten Platte aufliegt, heißt Muldenblatt — Alveus —, sie

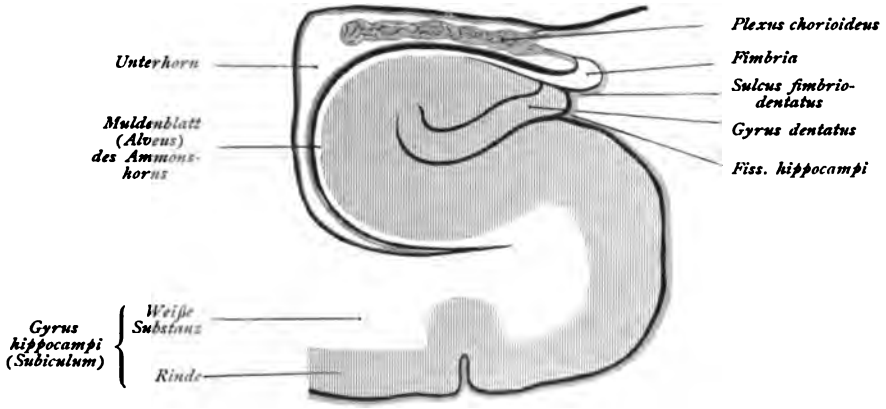

Fig. 35. Ammonshorn und Gyrus dentatus. Ependym rot. Pia mater und Plexus chorioideus blau.

setzt sich in das in spitzem Winkel umbiegende Ende der Platte, in die Fimbria, fort (Fig. 35).

Verfolgen wir nun das Ammonshorn nach hinten. Betrachtet man den Fornix von unten, dann sieht man, wie sich der in der Mitte der beiden Fornixhälften gelegene Sulcus medianus fornicis nach hinten hin öffnet; die beiden Hälften treten auseinander, jede Hälfte zieht nach außen hinten

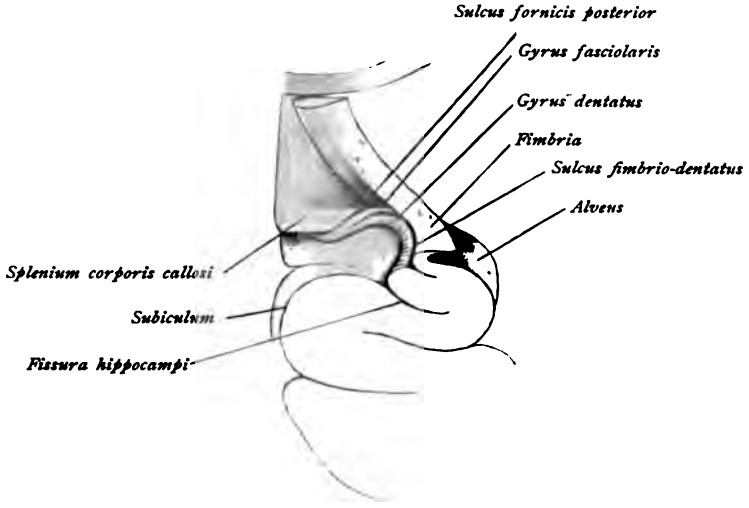

Fig. 36. Schematische Darstellung des hinteren Endes des Ammonshorns.

Digitized by Google

und in leichtem Bogen als Crus fornicis nach unten. Auf Fig. 36, auf welcher nur die eine Hälfte dargestellt ist, erkennt man die nach innen oben und schließlich um das Splenium ziehende Fortsetzung des Gyrus dentatus, neben letzterem, durch den Sulcus fimbrio-dentatus getrennt, die als Fimbria bezeichnete Fortsetzung des Fornix. Die Region hinter dem Gyrus dentatus und dem Gyrus fasciolaris erscheint gefaltet. Ein Sulcus, der gleichsam die Verlängerung des Sulcus fimbrio-dentatus bildet, Sulcus fornicis posterior (Retzius), trennt das Crus fornicis in einen medialen kleineren und einen lateralen größeren Teil. Der mediale Teil senkt sich gegen den Gyrus fasciolaris und den Sulcus fimbrio-dentatus in die Tiefe, er bildet das Trigonum fornicis posterius (Retzius). Betrachtet man diese dreieckige Partie von oben, indem man den äußeren Rand des Fornix nach unten zieht, dann erkennt man, daß dieselbe dem Ammonshorn angehört und der Ausbuchtung des Sulcus fornicis posterior entspricht. An dieser Stelle also findet sich das hintere Ende des Ammonshorns; man sieht, wie sich der Alveus des Ammonshorns in den medialen Teil, die Fimbria dagegen in den lateralen Teil des Crus fornicis fortsetzt.

Telencephalon — Endhirn.

Graue Massen und Kerne.

Außer der grauen Rinde, der Substantia corticalis, finden wir im Innern der Hemisphären noch bestimmte graue Massen, die als graue Kerne oder Ganglien des Endhirns bezeichnet werden. Diese sind: der Nucleus caudatus, der Nucleus lentiformis, das Claustrum, der Nucleus amygdalae. Sie bilden Bestandteile des Stammes des Telencephalon.

Der Nucleus caudatus oder Schwanzkern bildet einen Teil des bei Betrachtung der Seitenventrikel erwähnten Corpus striatum. Das Corpus

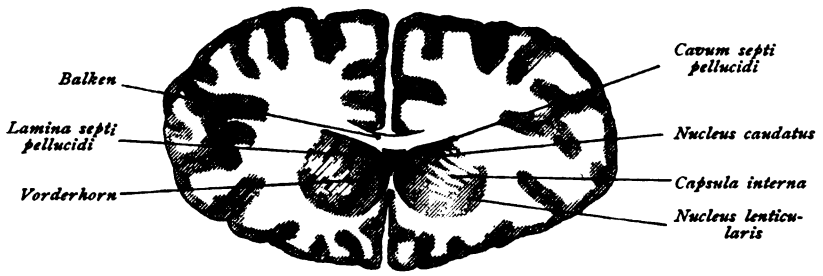

Fig. 37. Vertikalschnitt. Unter dem Balken das Corpus striatum, durch die Capsula interna in Nucleus caudatus und Nucleus lenticularis geteilt.

Digitized by Google

striatum oder Stammganglion wird nämlich durch weiße durchtretende Fasermassen in zwei Teile getrennt, in einen dorsal und medial gelegenen Kern, den Nucleus caudatus, und in einen lateral gelegenen Kern, den Nucleus lentiformis s. lenticularis oder Linsenkern. Die trennende Fasermasse bildet die Capsula interna (Fig. 37 und 38). Das in das Vorderhorn des Seitenventrikels hervorragende verdickte vordere Ende und der nach hinten durch die Pars centralis und ins Unterhorn ziehende schmale

Fig. 38. Nucleus caudatus und Nucleus lenticularis gelb.

Streifen des Corpus striatum gehören dem Nucleus caudatus an; wir setzen daher statt der Bezeichnung »Caput« und »Cauda corporis striati« richtiger »Caput« und »Cauda nuclei caudati«. Die laterale Kante der dorsalen Fläche des Nucleus caudatus erreicht den lateralen Rand des Seitenventrikels, die mediale Kante stößt an die Stria terminalis, die laterale Fläche liegt der Capsula interna an (vgl. Fig. 33 und 39).

Der Nucleus lentiformis s. lenticularis bildet einen keilförmigen Kern mit äußerer Basis und nach innen gerichteter Spitze; er liegt lateral

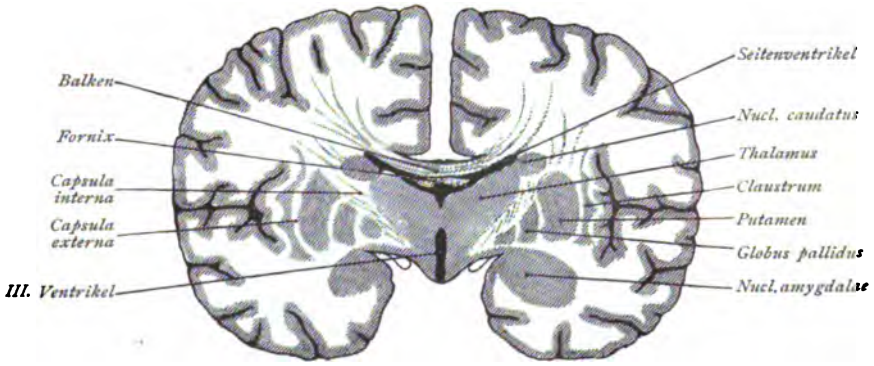

Fig. 39. Vertikalschnitt.

und zugleich ventral vom Nucleus caudatus und vom Thalamus und wird von diesen letzteren durch die innere Kapsel getrennt (Fig. 38 und 39). Vorne tritt der Nucleus lentiformis unmittelbar mit dem Kopf des Nucleus caudatus in

Digitized by Google

Verbindung, dorsal finden sich weitere feinere graue Verbindungsstreifen zwischen beiden Kernen, daher die Bezeichnung »Corpus striatum« für beide Kerne zusammen. Der Nucleus lentiformis grenzt mit seiner medialen, von oben außen nach unten innen schräg geneigten Fläche an die Capsula interna, die laterale Fläche steht vertikal, ist nach außen leicht konvex gewölbt und grenzt an die Capsula externa, die eine dünne weiße Marklamelle darstellt und lateral von einer dünnen Schicht grauer Substanz, der Vormauer oder dem Claustrum, begrenzt wird. Die ventrale Fläche des Linsenkerns ist horizontal und hängt im mittleren Teile mit der Rinde der Substantia perforata anterior zusammen. Zwei dünne, der lateralen Fläche mehr oder weniger parallel ziehende Markblätter zergliedern den Linsenkern in drei Teile, in die Glieder des Kerns. Das äußere, grau gefärbte Glied überragt an Größe die beiden anderen medial gelegenen und wird als Schale, Putamen, bezeichnet. Die beiden inneren, blassen Glieder sind kleiner und bilden zusammen den Globus pallidus (Fig. 39).

An der zwischen Linsenkern einerseits und Nucleus caudatus und Thalamus andererseits sich ausdehnenden inneren Kapsel (Fig. 40) unterscheiden

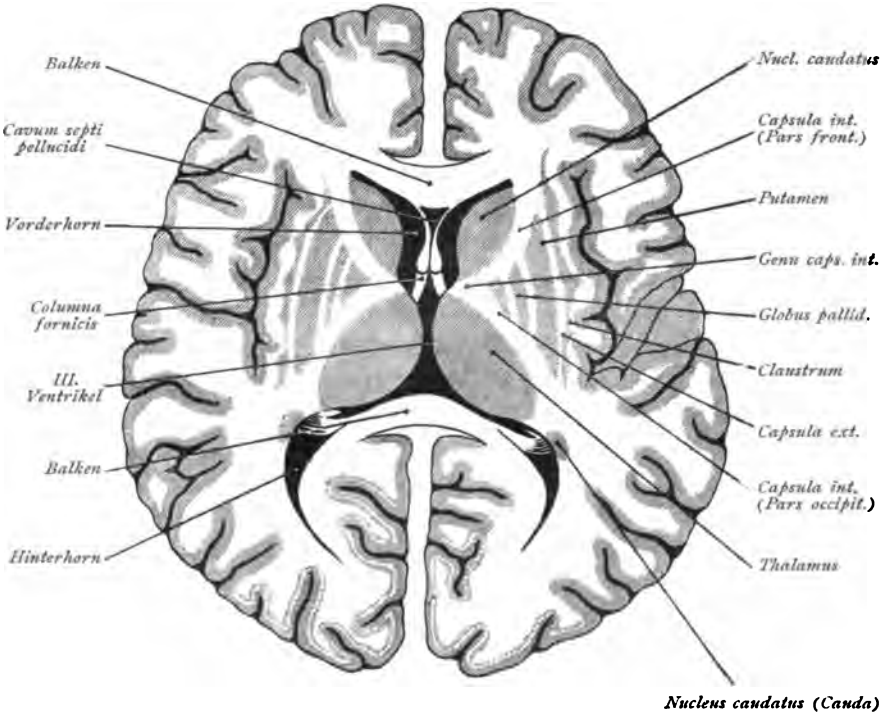

Fig. 40. Horizontalschnitt.

wir einen vorderen Schenkel, Pars frontalis capsulae internae, zwischen Nucleus lentiformis und Nucleus caudatus, einen hinteren Schenkel,

Digitized by Google

Pars occipitalis capsulae internae, zwischen Nucleus lentiformis und Thalamus. Beide Schenkel treten in lateralwärts offenem Winkel oder im Knie, Genu capsulae internae, zusammen.

Das Claustrum oder die Vormauer bildet einen flach ausgebreiteten Kern, eine schmale Platte grauer Substanz, die sich ventralwärts etwas verdickt und hier medialwärts mit der Substantia perforata anterior in Verbindung tritt. Die mediale Fläche ist glatt und grenzt an die dünne Capsula externa. Die laterale Fläche zeigt kleine Vorsprünge und grenzt an ein weißes Marklager, das sich zwischen dem Claustrum und der Rinde der Insel ausdehnt.

Unter dem Linsenkern liegt im vordersten Abschnitt des Temporallappens der Nucleus amygdalae oder Mandelkern. Er hängt mit der Rinde des Gyrus hippocampi und der Substantia perforata anterior zusammen.

Telencephalon — Endhirn.

Zusammenfassung.

Das Telencephalon oder Endhirn bildet die vorderste und größte Abteilung des Encephalon und gliedert sich in das Hemisphaerium und die Pars optica Hypothalami.

A. Das Hemisphaerium umfaßt:
den Hirnmantel oder das Pallium,
das Riechhirn oder Rhinencephalon,
den Stamm des Endhirns.

Beide Hemisphären, durch die Fissura longitudinalis cerebri voneinander getrennt, stehen miteinander durch die Lamina terminalis, das Corpus callosum, die Commissura anterior und den Fornix transversus in Verbindung.

Das Pallium zeigt durch Spalten und Furchen voneinander getrennte Hirnlappen und Hirnwindungen. Als Fissuren oder Totalfurchen werden jene tief einschneidenden Hauptfurchen bezeichnet, die schon früh entwickelt sind und infolge ihres tiefen Eindringens die Ventrikelwand nach innen vordrängen. Hierher gehören: die Fissura cerebri lateralis (Sylvii), die Fissura parieto-occipitalis, die Fissura calcarina, die Fissura collateralis, die Fissura hippocampi. In der Tiefe der Fissura cerebri lateralis liegt die Fossa cerebri lateralis, welcher als ventrikuläre Vorwölbung das Corpus striatum entspricht. Der Fissura parieto-occipitalis entspricht im Hinterhorn des Seitenventrikels der Bulbus cornu posterioris, der Fissura calcarina der Calcar avis, der Fissura hippocampi der im Unterhorn gelegene Hippocampus oder das Ammonshorn.

Als Sulci oder Rindenfurchen bezeichnen wir jene weniger tief gehenden, mehr auf die Oberfläche beschränkten Furchen.

Als Hauptlappen des Hirnmantels haben wir den Lobus frontalis, den

Digitized by Google

Lobus parietalis, den Lobus temporalis, den Lobus occipitalis und die Insel kennen gelernt.

Die Insel oder der Stammlappen gehört indessen nicht zum Hirnmantel, sondern zum Stammteil des Endhirns.

Das Rhinencephalon gliedert sich in das periphere Gebiet und das Rindengebiet.

Das periphere Gebiet umfaßt den Lobus olfactorius, der in Lobus olfactorius anterior und posterior zerfällt.

Zum Lobus olfactorius anterior gehören:

der Bulbus olfactorius,
der Tractus olfactorius,
das Tuberculum olfactorium,
die Area parolfactoria — Broca —.

Vom Tuberculum olfactorium zieht lateral der Gyrus olfactorius lateralis gegen die Fossa Sylvii, bildet hier den Angulus gyri olfactorii lateralis, verläuft dann nach hinten und endet als Gyrus semilunaris und Gyrus ambiens am vorderen Rande des Gyrus hippocampi; medial zieht der Gyrus olfactorius medialis, seine Fortsetzung bildet auf der medialen Hemisphärenfläche die Area parolfactoria — Broca —, welch letztere sich nach oben in den Gyrus cinguli, nach vorn in den Gyrus frontalis superior fortsetzt.

Zum Lobus olfactorius posterior gehören die Substantia perforata anterior und das dem Tractus opticus anliegende diagonale Brocasche Band, welch letzteres die Fortsetzung des auf der medialen Hemisphärenfläche hinter der Area parolfactoria gelegenen Gyrus subcallosus — Zuckerkandl — darstellt.

Das Rindengebiet umfaßt:

den Gyrus fornicatus — Arnold —, der aus dem Gyrus cinguli und dem Gyrus hippocampi und dem diese beiden verbindenden Isthmus gyri fornicati besteht;

das durch die Fissura hippocampi ins Unterhorn des Seitenventrikels vorgedrängte Ammonshorn;

den Gyrus dentatus, dessen vorderen Teil das über den Uncus gyri hippocampi ziehende Giacominische Band bildet, der weiterhin zwischen Sulcus fimbrio-dentatus und Fissura hippocampi und mit dem Gyrus fasciolaris vereinigt als Fasciola cinerea um das Splenium corporis callosi zieht, sich auf dem Balken als Gyrus supracallosus oder Induseum mit den Striae longitudinales mediales und laterales ausdehnt und schließlich in den Gyrus subcallosus und in dessen Fortsetzung, das diagonale Brocasche Band, übergeht;

den Gyrus uncinatus, den Gyrus intralimbicus, den Gyrus fasciolaris, die Balkenwindungen.

Den wichtigsten Teil des Stammes bildet das Corpus striatum, das durch die Capsula interna in den medial gelegenen Nucleus caudatus und den

Digitized by Google

lateral gelegenen Nucleus lentiformis getrennt wird. Der Nucleus lentiformis ist durch durchtretende Markblätter in Putamen und Globus pallidus gegliedert. Zum Stamme des Endhirns gehören ferner das Claustrum, das vom Nucleus lentiformis durch die Capsula externa getrennt ist, und der im vordersten Teile des Temporallappens gelegene Nucleus amygdalae. Alle diese Kerne stehen mit der Rinde der Substantia perforata anterior in Verbindung.

Im Innern jeder Hemisphäre dehnt sich der Seitenventrikel mit seinen drei Hörnern, dem Vorderhorn, Hinterhorn, Unterhorn, und der verbindenden Pars centralis aus. Die beiden Seitenventrikel kommunizieren miteinander und mit dem dritten Ventrikel durch das Foramen interventriculare (Monroi).

B. Die Pars optica Hypothalami umfaßt:

die Lamina terminalis,
das Chiasma opticum mit den Tractus optici,
das Tuber cinereum,
das Infundibulum,
die Hypophyse.

Diencephalon — Zwischenhirn.

Zum Diencephalon gehören:

die Pars mamillaris Hypothalami
und das Thalamencephalon.

Es umschließt den III. Ventrikel. Das Dach des III. Ventrikels wird gebildet von der Lamina chorioidea epithelialis und der über ihr gelegenen und mit ihr verschmolzenen Tela chorioidea ventriculi tertii. Über letzterer folgen als sekundäre Bedeckungen der Fornix und das Corpus callosum.

Wir gehen nun in folgender Weise vor. Zunächst stellen wir uns den Fornix dar. Zu diesem Zwecke wird der Balken in einer Entfernung von etwa 1—2 cm vom hinteren Rande des Splenium quer durchschnitten. Dies geschieht am besten, wenn man mit dem Messer von der Seite her über dem Crus fornicis horizontal eindringt und dann den Balken von unten nach oben und etwas schräg nach hinten durchtrennt. Nun hebt man den Balken in die Höhe, löst seine Verbindung mit dem Psalterium, trennt ihn nach vorne vom Corpus fornicis und weiterhin vom oberen Rande des Septum pellucidum.

Nach Entfernung des Balkens beachte man zunächst, wie jederseits die aus dem Unterhorn aufsteigende Fimbria in das Crus fornicis übergeht, wie die Crura fornicis nach vorne hin sich einander nähern und zur Bildung des Corpus fornicis zusammentreten, und wie die Columnae fornicis vor dem Foramen interventriculare in die Tiefe treten (Fig. 41). Beachten wir ferner das die Scheidewand der beiden Vorderhörner bildende Septum pellucidum mit den beiden Laminae und dem zwischen diesen gelegenen Cavum

Digitized by Google

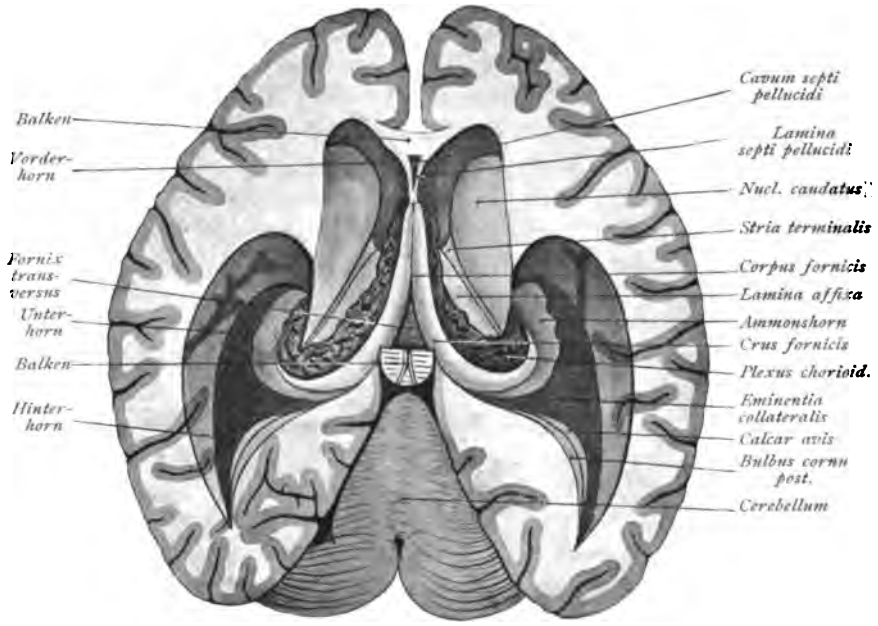

Fig. 41. Seitenventrikel. Der Balken ist entfernt.

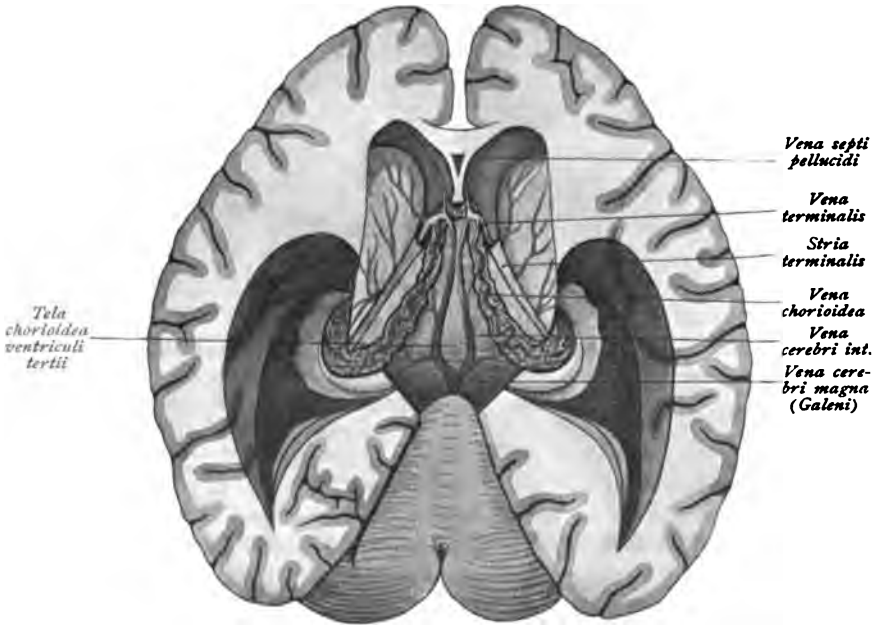

Fig. 42. Seitenventrikel. Entfernung des Fornix. Tela chorioidea ventriculi tertii.

Digitized by Google

septi pellucidi, ferner den Verlauf des Plexus chorioideus ventriculi lateralis vom Unterhorn durch die Pars centralis bis zum Foramen interventriculare. Mittels einer Sonde oder einer Borste können wir uns überzeugen, wie das Foramen interventriculare die beiden Seitenventrikel verbindet. Der Plexus chorioideus ventriculi lateralis hängt hier mit dem Plexus chorioideus des III. Ventrikels zusammen; vergessen wir dabei nicht, daß der Plexus extraventrikulär gelegen ist. Wenn wir den Plexus chorioideus entfernen, können wir die Taenia chorioidea und die Taenia fornicis erkennen, dadurch wird auch der vordere Teil des Thalamus sichtbar.

Unter dem Fornix liegt die Tela chorioidea ventriculi tertii (Fig. 42).

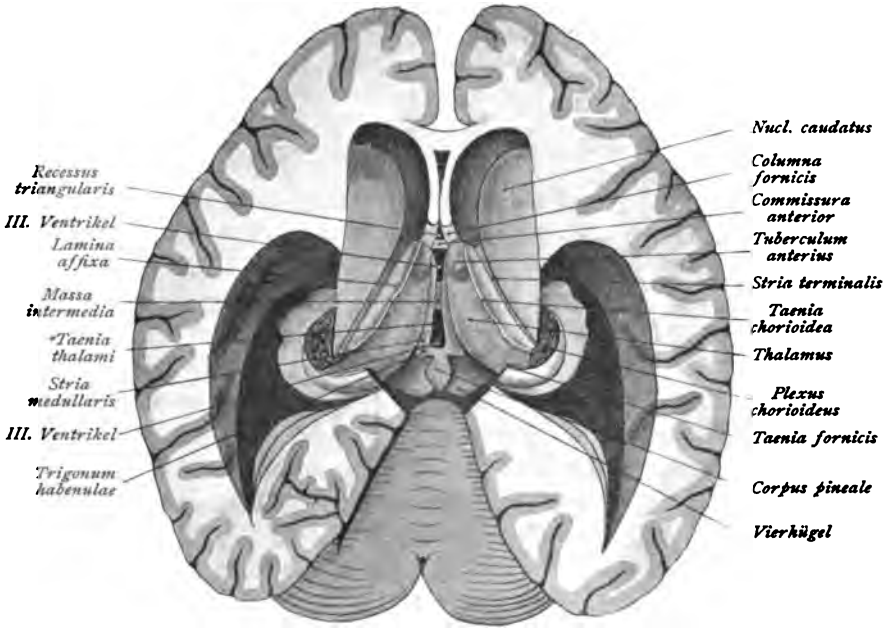

Fig. 43. Seitenventrikel und dritter Ventrikel, die Tela chorioidea ist entfernt.

Um diese darzustellen, gehen wir in folgender Weise vor. Man hebt zunächst den einen Gewölbeschenkel in die Höhe und führt nun mit scharfem Messer einen Schnitt durch den Gewölbeschenkel medialwärts und zugleich schräg nach hinten und weiter durch das hintere Balkenende, wodurch die Pars occipito-temporalis der Radiatio corporis callosi durchschnitten wird. Der gleiche Schnitt wird auf der anderen Seite ausgeführt. Nun hebt man das hintere Balkenende in die Höhe und schlägt dasselbe mit dem Fornix nach vorne; letzterer wird am hinteren Rande des Septum pellucidum, da, wo das Corpus fornicis in die Columnae fornicis übergeht, abgetrennt.

Nach Entfernung des Fornix liegt die Tela chorioidea frei, unter ihr liegt als Dach des III. Ventrikels nur mehr die Lamina chorioidea epithelialis.

Digitized by Google

Die Entfernung der Tela chorioidea erfolgt von vorne, sie wird hinter den Columnae fornicis emporgehoben und dann sorgfältig nach hinten zurückgeschlagen.

Gehen wir nun über zur Betrachtung des Thalamencephalon.

Thalamencephalon.

Der Thalamus (opticus, Fig. 43) oder der Sehhügel stellt eine eiförmige Masse grauer Substanz mit hinterem dickeren Ende dar; seine dorsale und mediale Fläche ist frei, seine laterale und ventrale Fläche mit Nachbarteilen verwachsen. Die dorsale Fläche ist leicht konvex gewölbt und mit einer dünnen Lage weißer Fasern, dem Stratum zonale, bedeckt. Die äußere Grenze bildet die im Sulcus intermedius gelegene Stria terminalis, medial bildet ein weißer Streifen, die Stria medullaris, die Grenze zwischen dorsaler und medialer Thalamusfläche. Von vorne innen nach hinten außen zieht eine Furche, der Sulcus chorioideus, in welchem der Plexus chorioideus des Seitenventrikels liegt (Fig. 44). Am vorderen Ende zeigt die dorsale Fläche

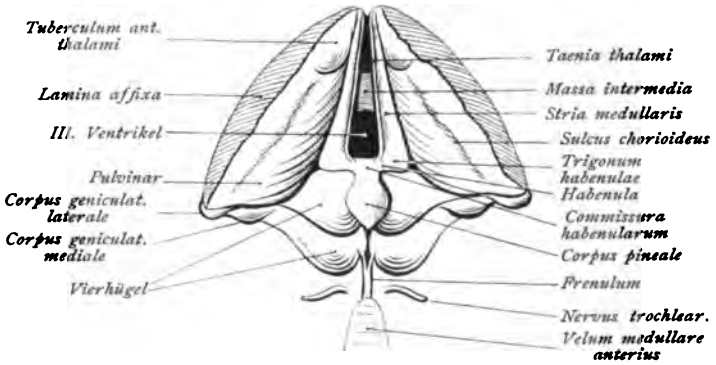

Fig. 44. Thalamus. Epithalamus. Metathalamus.

eine kleine runde Vorwölbung, das Tuberculum anterius thalami, hinten finden wir ebenfalls eine solche Vorwölbung, das Polster, Pulvinar. Die die mediale Begrenzung bildende Stria medullaris verbreitert sich hinten zu einem dreieckigen Felde, dem Trigonum habenulae, von letzterem zieht medialwärts ein weißer Faserzug, die Habenula, die im vorderen Teile mit der anderseitigen Habenula die Commissura habenularum bildet, im hinteren Teile in ein plattgedrücktes Gebilde, in die Zirbel oder das Corpus pineale, übergeht. Medialwärts geht die Stria medullaris in die Lamina chorioidea epithelialis über, über welcher die Tela chorioidea sich ausdehnt. Bei Entfernung der Tela chorioidea wird die Lamina chorioidea epithelialis von der Stria medullaris abgetrennt; es bleibt dann an der Übergangsstelle ein feiner Saum zurück, die Taenia thalami, die sich hinten an der dorsalen

Digitized by Google

Fläche der Habenula und des Corpus pineale anheftet und in die Taenia der entgegengesetzten Seite fortsetzt, vorne mit der Taenia chorioidea des Seitenventrikels zusammenhängt.

Die mediale Fläche des Thalamus steht vertikal und bildet die Seitenwand des III. Ventrikels. Ihre untere Grenze bildet der vom Foramen interventriculare zum Aditus ad aquaeductum cerebri ziehende Sulcus hypothalamicus s. Sulcus Monroi. Beide inneren Thalamusflächen treten durch die ungefähr in der Mitte gelegene Massa intermedia miteinander in Verbindung. Die ventrale Fläche des Sehhügels grenzt an den Hypothalamus, die laterale Fläche an die Capsula interna (vgl. auch Fig. 12).

Hinter der Commissura habenularum liegt die Zirbel, wegen der Ähnlichkeit mit einem Pinienzapfen Corpus pineale genannt. Sie geht aus einer Ausstülpung der dorsalen Hirnwand, des hintersten Teiles des Daches des III. Ventrikels hervor und stellt einen kleinen unpaaren Körper vor mit vorderer Basis und nach hinten gerichteter Spitze. In ihrem vorderen Teile, an der Basis, finden wir die zwischen der oberen und unteren Lamelle der Zirbel eingeschlossene Ausbuchtung des III. Ventrikels, die als Recessus pinealis bezeichnet wird (vgl. Fig. 12). Die obere Lamelle setzt sich jederseits in die Habenula fort, deren Kommissur die dorsale Wand des Recessus pinealis bildet. Die untere Lamelle setzt sich zur hinteren Kommissur und zur Vierhügelplatte fort. Da sich die Lamina chorioidea epithelialis auf der dorsalen Fläche des Corpus pineale anheftet, finden wir zwischen Lamina chorioidea des III. Ventrikels und der dorsalen Fläche des Corpus pineale einen weiteren Recessus, den Recessus suprapinealis. Im Innern der Zirbel findet man meist sandartige Körnchen, den Hirnsand, Acervulus.

Die hintere Kommissur, Commissura cerebri posterior, deren dorsale Begrenzung der Eingang zum Recessus pinealis bildet, ist ein in den Ventrikel vorspringendes Bündel quer verlaufender Fasern; ihre ventrale Begrenzung bildet der Aditus ad aquaeductum cerebri. Man sieht die Kommissur am besten, wenn man die hintere Wand des dritten Ventrikels von vorne betrachtet (Fig. 12 und 45).

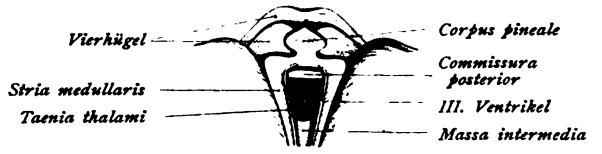

Fig. 45. Hintere Wand des III. Ventrikels von vorne.

Betrachten wir nun noch die Gegend hinter dem Thalamus. Hier finden wir zwei zum Thalamencephalon gehörende Höcker, die Kniehöcker, Corpora geniculata. Wenn man den Tractus opticus in seinem Verlaufe um den Hirnschenkel nach hinten verfolgt, dann trifft man auf diese beiden Höcker, auf das länglich ovale Corpus geniculatum mediale und das Corpus geniculatum laterale, welch letzteres eine kleine längliche An-

Digitized by Google

schwellung am hinteren und unteren Ende des Thalamus lateral vom Pulvinar bildet. Das Corpus geniculatum mediale ist vom Corpus geniculatum laterale und dem Pulvinar durch eine tiefe Furche getrennt (Fig. 44).

Pars mamillaris Hypothalami.

Die Pars mamillaris Hypothalami umfaßt die Corpora mamillaria. Die Corpora mamillaria s. Corpora candicantia (Markkügelchen) bilden zwei rundliche oder ovale, relativ stark vorspringende, durch eine tiefe Spalte voneinander getrennte Erhabenheiten an der Basis des Gehirns zwischen Tuber cinereum und Substantia perforata posterior, gleichsam zwei gegen den median einschneidenden Sulcus dicht aneinander gedrückte Birnen (Fig. 10). Die Begrenzung der Körper ist im inneren, vorderen und hinteren Umfang eine scharfe, das schmälere nach außen und vorn gerichtete Ende wendet sich der Substantia perforata anterior zu und wird als Stiel des Körperchens — Brachium corporis mamillaris — bezeichnet, der stets vorhanden ist, aber meist verschieden stark, bald breiter, bald schmäler entwickelt sein kann.

Mitunter findet man ein zweites kleines laterales Corpus candicans, das Tuberculum mamillare laterale, das besonders deutlich hervortritt, wenn es sowohl medial wie lateral durch eine kleine Furche abgegrenzt wird.

Zu erwähnen ist ferner die Stria alba tuberis (v. Lenhossék), ein zierlich weißer Streifen von kaum 1 mm Breite, der mit feinen konvergierenden Fasern am hinteren Abhang eines der Corpora candicantia entspringt, nach vorne zieht, das Tuber cinereum schräg nach vorn und lateralwärts durchsetzt und schließlich unter dem Tractus opticus verschwindet. Nach v. Lenhossék ist die Stria alba tuberis nichts anderes als ein abgelöstes Bündel von Fornixfasern, die hier oberflächlich zum Corpus mamillare ziehen (Fig. 46). Retzius fand die Stria in mehreren Fällen ausgeprägt, sowohl auf der rechten wie auf der linken Seite, in anderen Fällen auch auf beiden Seiten zugleich.

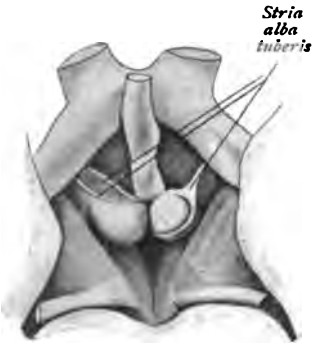

Fig. 46. Stria alba tuberis. Nach Retzius: Das Menschenhirn.

Ventriculus tertius.

Der dritte Ventrikel ist eine mediane unpaare, spaltenförmige Höhle, die vorne durch das Foramen interventriculare mit den Seitenventrikeln, hinten durch den Aquaeductus cerebri mit dem vierten Ventrikel in Verbindung steht. Die vordere Wand wird gebildet im unteren Teile von der Lamina terminalis, im oberen Teile von der Commissura anterior und den Columnae fornicis, die hintere Wand von der Commissura habenularum und von der Commissura posterior (vgl. Fig. 12). Die Seitenwände bilden die medialen Thalamusflächen und die von diesen durch den Sulcus hypothalamicus getrennten medialen Flächen

Digitized by Google

des Hypothalamus. Den Boden des dritten Ventrikels bilden im hinteren Teile die Hirnschenkel und die zwischen ihnen gelegene Substantia perforata posterior, im vorderen Teile die Corpora mamillaria, das Tuber cinereum mit Infundibulum und Hypophyse und das Chiasma opticum. Das Dach des dritten Ventrikels bildet die Lamina chorioidea epithelialis, die mit der darüber gelegenen Tela chorioidea ventriculi tertii verschmolzen ist, hinten sich auf der dorsalen Fläche der Habenula und des Corpus pineale anheftet, lateral in die Stria medullaris übergeht.

Fig. 47. Tela chorioidea ventriculi tertii (blau).

Die Tela chorioidea ventriculi tertii stellt eine Ausbreitung der Pia cerebri zwischen der ventralen Fläche des Balkens und des Fornix einerseits und der dorsalen Fläche des Zwischenhirns andererseits dar in Form

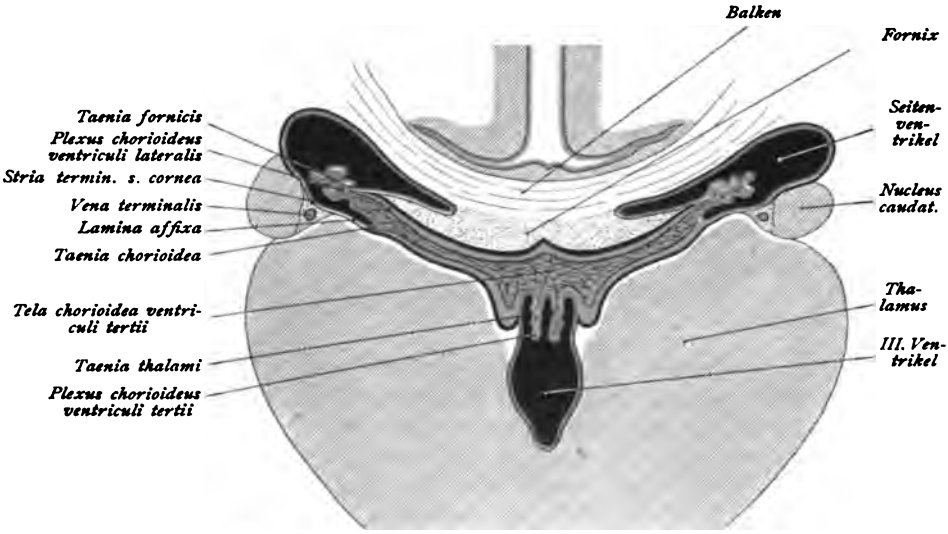

Fig. 48. Tela chorioidea ventriculi tertii. Schema. Pia blau. Ependym rot.

eines gleichschenkeligen Dreiecks mit vorderer, hinter den Columnae fornicis gelegener Spitze und hinterer, unter dem Splenium corporis callosi gelegener Basis (Fig. 42, 47 und 48). Sie besteht aus zwei seitlich ineinander übergehenden Blättern. Das dorsale Blatt haftet der unteren Fläche des Balkens und des Fornix an, das ventrale Blatt liegt in der Mitte über der Lamina chorioidea epithelialis des dritten Ventrikels, seitlich deckt dasselbe den größten Teil der dorsalen Thalamusfläche. Seitlich, wo das dorsale Blatt in das ventrale übergeht, finden wir gefäßreiche, in den Seitenventrikel vorragende und vom dorsalen Blatt gebildete Zotten, den in den Seitenventrikel vorspringenden Plexus chorioideus.

Digitized by Google

Vom ventralen Blatt gehen ebenfalls Zotten aus, die in den dritten Ventrikel hineinragen und als zwei schmale Streifen unmittelbar neben der Medianlinie verlaufen, sie bilden zusammen den Plexus chorioideus ventriculi tertii. Der Plexus chorioideus des Seitenventrikels inseriert lateral an der Lamina affixa (Taenia chorioidea), medial am freien Rande des Fornix (Taenia fornicis). Die beiden Streifen des Plexus chorioideus ventriculi tertii sind lateral an der Stria medullaris thalami befestigt (Taenia thalami). Die Plexus chorioidei ventriculi lateralis und die beiden Streifen des Plexus chorioideus ventriculi tertii treten am Foramen interventriculare miteinander in Verbindung. Zwischen dem dorsalen und ventralen Blatt der Tela chorioidea finden wir arachnoideales Bindegewebe. In diesem verlaufen in der Mitte dicht nebeneinander zwei Venen, die Venae cerebri internae, in welche vorne die vom Septum pellucidum kommende Vena septi pellucidi, die unter der Stria terminalis s. cornea verlaufende Vena terminalis und die im Plexus chorioideus des dritten Ventrikels ziehende Vena chorioidea einmünden. Hinten, am hinteren Ende der Tela chorioidea, vereinigen sich die Venae cerebri internae zur Vena cerebri magna (Galeni) (Fig. 42).

Zu erwähnen sind noch besondere Ausbuchtungen des dritten Ventrikels. Als solche haben wir bereits kennen gelernt: den Recessus suprapinealis, den Aditus ad aquaeductum cerebri, den Recessus infundibuli, den Recessus opticus. Vorne finden wir zwischen den Columnae fornicis und der Commissura anterior den Recessus triangularis (vgl. Fig. 43).

Die Kerne des Zwischenhirns.

Der Thalamus besteht aus drei Hauptkernen, dem Nucleus anterior, Nucleus medialis und Nucleus lateralis, welche teilweise durch weiße Markstreifen, die Laminae medullares, voneinander getrennt sind.

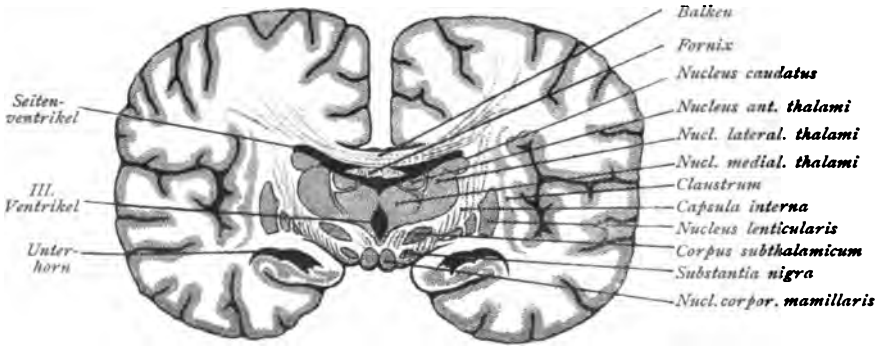

Fig. 49. Vertikalschnitt.

Der Nucleus anterior nimmt den vorderen und dorsalen Teil des Thalamus ein, er wird daher auch als dorsaler Kern bezeichnet. Er dringt wie ein

Digitized by Google

Keil zwischen den medialen und lateralen Kern ein, ist dorsal vom Stratum zonale bedeckt und ruht ventral auf einer Bifurkation der Lamina medullaris interna. Das vordere dickere Ende bedingt das auf der dorsalen Fläche des Thalamus vorspringende Tuberculum anterius s. Corpus album subrotundum.

Der Nucleus medialis wird lateral von der Lamina medullaris interna begrenzt, medial ist er vom zentralen Höhlengrau bedeckt, das als eine Schicht grauer Masse den Boden des III. Ventrikels und die mediale Fläche des Hypothalamus und des Thalamus überzieht und auch die Massa intermedia bildet. Im vorderen Teile steht der mediale Kern in enger Verbindung mit dem Nucleus anterior, erreicht aber das Vorderende des Thalamus nicht, so daß er auf Vertikalschnitten, die von vorne nach hinten durch das Gehirn gelegt werden, erst erscheint, wenn der vordere Kern bereits an Größe abnimmt. Hinten geht der mediale Kern in das Pulvinar über.

Der Nucleus lateralis ist der größte Kern, der Hauptkern, umfaßt den oberen und lateralen Teil des Thalamus und umgibt zum großen Teile den vorderen und medialen Kern. Die mediale Grenze bildet die Lamina medullaris interna, lateral grenzt er an den hinteren Schenkel der inneren Kapsel und wird von diesem durch die Lamina medullaris externa und das Stratum reticulare oder die Gitterschicht getrennt. Die dorsale Fläche ist vom Stratum zonale bedeckt und hilft die dorsale Fläche des Thalamus bilden. Der laterale Teil dieser dorsalen Fläche ist vom Ependym des Seitenventrikels bedeckt und bildet einen Teil des Bodens des Seitenventrikels (Lamina affixa); der mediale Teil gehört zur Außenfläche des Zwischenhirns und wird vom ventralen Blatte der Tela chorioidea bedeckt. Die ventrale Fläche des Nucleus lateralis ruht auf der Regio hypothalamica. Vorn begrenzt der Nucleus lateralis mit dem Nucleus anterior das Foramen interventriculare, hinten geht er in das Pulvinar über.

Die Lamina medullaris externa überzieht die ganze äußere Fläche des lateralen Kernes und verbreitert sich in der Gegend des Pulvinar zu einem dreieckigen Markfeld, das als Wernickesches Feld bezeichnet wird.

Das Stratum reticulare oder die Gitterschicht bildet die eigentliche äußere Grenze des Thalamus und stellt eine dünne Lamelle grauer Substanz dar, die die ganze äußere Fläche des lateralen Kernes und des Pulvinar deckt und diese letzteren von der inneren Kapsel trennt.

Als besondere zum Thalamus gehörende Kerne sind zu erwähnen das Centrum medianum — Luys — und der Nucleus semilunaris — Flechsig —, welch letzterer auch als schalenförmiger Körper oder Corpus patellare — Tschish — bezeichnet wird.

Das Centrum medianum — Luys — gehört zum Nucleus medialis und stellt einen rundlichen Kern dar, der zwischen Nucleus medialis, Nucleus lateralis und Putamen gelegen ist. Lateral wird er von der Lamina medullaris interna begrenzt, medial verschmilzt er mit dem Nucleus medialis (Fig. 50).

Digitized by Google

Der Nucleus semilunaris — Flechsig — gehört zum Nucleus lateralis, liegt im ventralen Teile des letzteren und lehnt sich lateral in Form eines Halbmondes an das Centrum medianum — Luys — an.

Im Trigonum habenulae liegt ein kleiner Kern, der Nucleus habenulae oder das Ganglion habenulae.

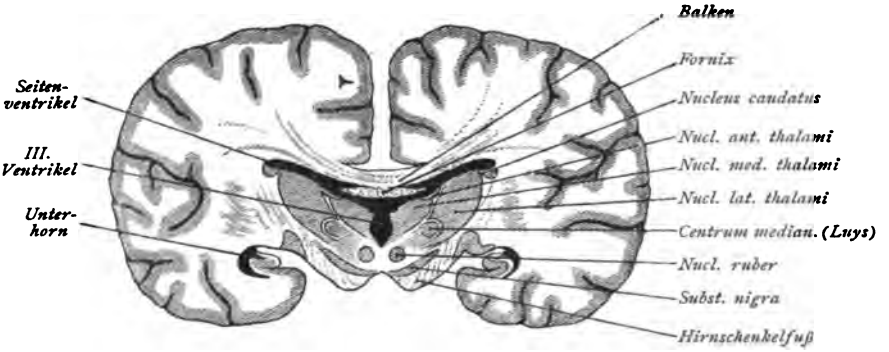

Fig. 50. Vertikalschnitt.

In den Corpora geniculata finden wir ebenfalls Kerne, den Nucleus corporis geniculati medialis und den Nucleus corporis geniculati lateralis.

Ventral vom Thalamus dehnt sich zwischen innerer Kapsel und dem zentralen Höhlengrau des dritten Ventrikels die Regio subthalamica oder der Hypothalamus aus.

In jedem Corpus mamillare finden wir zwei Kerne, einen größeren runden Nucleus medialis und einen kleineren Nucleus lateralis, der den Nucleus medialis bogenförmig umfaßt und den vorderen und äußeren Teil des Corpus mamillare einnimmt.

Neben diesen beiden Kernen findet sich an der lateralen und ventralen Seite des lateralen Nucleus ein als Nucleus accessorius bezeichneter kleiner Kern.

In der hinteren Region des Hypothalamus liegt der Nucleus hypothalamicus s. Corpus subthalamicum s. Corpus — Luys —. Dieser linsenförmige Kern liegt unter dem Nucleus lateralis thalami und medial vom Globus pallidus des Linsenkerns (Fig. 49).

Betrachten wir noch einmal die innere Kapsel. Sie liegt zwischen Nucleus lenticularis einerseits und Nucleus caudatus und Thalamus andererseits.

Auf Vertikalschnitten erscheint sie als eine Lamelle weißer Substanz, die schräg von oben außen nach unten innen zieht und außen vom Nucleus lentiformis, innen vom Nucleus caudatus, Thalamus und von der Regio subthalamica begrenzt wird (Fig. 39 u. 49). Wir können eine obere und eine untere Region der inneren Kapsel unterscheiden. Die obere Region liegt zwischen Nucleus lenticularis einerseits und dem Nucleus caudatus und Thalamus

Digitized by Google

andererseits und wird als Regio thalamica capsulae internae bezeichnet. Die untere Region liegt zwischen Nucleus lenticularis und Hypothalamus und wird als Regio subthalamica capsulae internae bezeichnet.

Auf Horizontalschnitten (Fig. 40) bildet die innere Kapsel in der Regio thalamica einen nach außen offenen Winkel mit einem kürzeren vorderen Schenkel — Pars frontalis —, der zwischen Nucleus lenticularis und Nucleus caudatus gelegen ist, und einem längeren hinteren Schenkel — Pars occipitalis —, der zwischen Nucleus lenticularis und Thalamus opticus gelegen ist. Beide Schenkel treten im Knie, Genu capsulae internae, zusammen. Der vordere Schenkel heißt auch Pars lenticulo-caudata, der hintere Schenkel Pars lenticulo-thalamica. Der hintere Schenkel überragt um einige Millimeter den Nucleus lenticularis, dieser Teil wird als Pars retro-lenticularis bezeichnet.

Anders gestalten sich die Verhältnisse auf Horizontalschnitten durch die Regio subthalamica. Hier finden wir nur mehr den hinteren Schenkel und die Pars retro-lenticularis der inneren Kapsel, der vordere Schenkel ist verschwunden. Wir können uns dies leicht klarmachen, wenn wir uns vergegenwärtigen, daß in dieser Region im vorderen Teile der Nucleus lenticularis mit dem Kopfe des Nucleus caudatus in Verbindung tritt, wodurch der in der Regio thalamica zwischen Nucleus lenticularis mit Nucleus caudatus gelegene vordere Schenkel verschwinden muß (vgl. Fig. 38).

Diencephalon — Zusammenfassung.

Das Diencephalon oder Zwischenhirn gliedert sich in das Thalamencephalon und die Pars mamillaris Hypothalami.

A. Das Thalamencephalon umfaßt:
- den Thalamus,
- den Epithalamus,
- den Metathalamus.

Zum Epithalamus gehören:
- das Corpus pineale,
- das Habenulargebiet (Trigonum habenulae, Commissura habenularum),
- die Commissura posterior.

Zum Metathalamus gehören:
- die Corpora geniculata.

B. Die Pars mamillaris Hypothalami umfaßt die Corpora mamillaria.

Der Thalamus besteht aus drei Hauptkernen:
- Nucleus anterior,
- Nucleus medialis (+ Centrum medianum — Luys —),
- Nucleus lateralis (+ Nucleus semilunaris — Flechsig —).

Digitized by Google

Die laterale Abgrenzung des Thalamus bilden die Lamina medullaris externa und das Stratum reticulare (Gitterschicht). Medial ist der Thalamus vom zentralen Höhlengrau bedeckt, das auch die mediale Fläche des Hypothalamus überzieht und die Massa intermedia bildet.

Im Trigonum habenulae liegt der Nucleus habenulae oder das Ganglion habenulae.

Die Corpora geniculata bergen den Nucleus corporis geniculati medialis und den Nucleus corporis geniculati lateralis.

Im Hypothalamus finden wir als besondere Kerne die Nuclei der Corpora mamillaria und den Nucleus hypothalamicus oder das Corpus — Luys —.

Zwischen Nucleus lenticularis einerseits und Nucleus caudatus und Thalamus andererseits liegt die Capsula interna. Sie zerfällt in einen vorderen Schenkel, Pars frontalis s. Pars lenticulo-caudata, in einen hinteren Schenkel, Pars occipitalis s. Pars lenticulo-thalamica mit der Pars retrolenticularis, und in das Genu capsulae internae. Auf Horizontalschnitten fehlt in der Regio hypothalamica die Pars frontalis s. Pars lenticulo-caudata.

Das Zwischenhirn umschließt den dritten Ventrikel, der durch das Foramen interventriculare mit den Seitenventrikeln, durch den Aquaeductus cerebri mit dem vierten Ventrikel in Verbindung steht.

Die Begrenzung des dritten Ventrikels ist folgende:

Vordere Wand:	Lamina terminalis, Commissura anterior, Columnae fornicis.
Hintere Wand:	Commissura habenularum, Corpus pineale, Commissura cerebri posterior.
Seitenwände:	Mediale Fläche des Thalamus und Hypothalamus.
Boden:	Hirnschenkel, Substantia perforata posterior, Corpora mamillaria, Tuber cinereum mit Infundibulum und Hypophyse, Chiasma opticum.
Dach:	Lamina chorioidea epithelialis, sekundär die Tela chorioidea ventriculi tertii, der Fornix und das Corpus callosum.

Das Diencephalon bildet zusammen mit dem Telencephalon das Prosencephalon — Vorderhirn —. Die Pars optica Hypothalami und die Pars mamillaris Hypothalami bilden zusammen den Hypothalamus.

Vergleichen wir zur Rekapitulation nachfolgende Tabelle.

Digitized by Google

- **Prosencephalon** Vorderhirn
  - **Telencephalon** Endhirn (Seitenventrikel)
    - **Hemisphaerium**
      - Pallium
        - Fissurae, Sulci, Lobi, Gyri
          - Lobus frontalis
          - Lobus parietalis
          - Lobus temporalis
          - Lobus occipitalis
          - Insula
      - Rhinencephalon
        - Peripheres Gebiet
          - Lobus olfact. ant.
          - Lobus olfact. post.
        - Zentrales Gebiet
          - Gyrus fornicatus
          - Ammonshorn
          - Gyrus dentatus
          - Gyrus uncinatus
          - Gyrus intralimbicus
          - Gyrus fasciolaris
          - Gyri Andreae Retzii
      - Stamm des Endhirn
        - Corpus striatum
          - Nucleus caudatus
          - Nucleus lentiformis
        - Claustrum
        - Nucleus amygdalae
    - **Pars optica Hypothalami**
      - Lamina terminalis
      - Chiasma und Tract. opt.
      - Tuber cinereum mit Infundibulum und Hypophyse
      - **Hypothalamus**
  - **Diencephalon** Zwischenhirn (III. Ventrikel)
    - **Pars mamillaris Hypothalami**
      - Corpora mamillaria
    - **Thalamencephalon**
      - Thalamus
        - Nucleus anterior
        - Nucleus medialis
        - Nucleus lateralis
      - Epithalamus
        - Habenulargebiet
        - Corpus pineale
        - Commissura post.
      - Metathalamus
        - Corpora geniculata

Digitized by Google

Mesencephalon — Mittelhirn.

Das Mesencephalon bildet die kleinste der Hirnabteilungen. Dorsal erstreckt es sich von der Wurzel des Corpus pineale bis zum hinteren Rande der Vierhügelplatte, ventral von den Corpora mamillaria bis zum vorderen Rande der Brücke; es wird vom Aquaeductus cerebri durchzogen. Der dorsale Teil des Mittelhirns umfaßt die Vierhügelplatte — Lamina quadrigemina —, der ventrale Teil die Hirnschenkel — Pedunculi cerebri — und die Substantia perforata posterior, der laterale Teil die Brachia quadrigemina.

Vierhügelplatte — Lamina quadrigemina.

Sie reicht von der Wurzel der Corpus pineale bis zum Vorderende des Velum medullare anterius (s. S. 73). Eine in der Mitte verlaufende flache Rinne und eine dieselbe rechtwinkelig schneidende Querfurche gliedern die

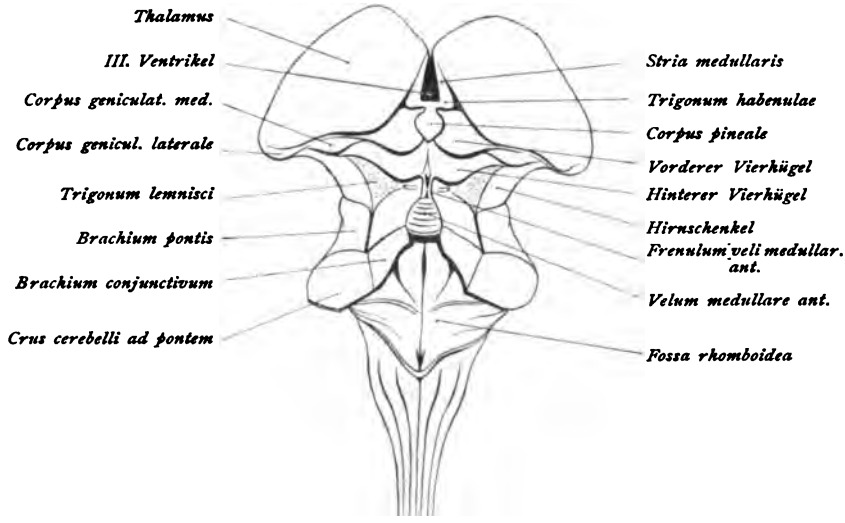

Fig. 51. Mesencephalon und Myelencephalon. Schema.

Platte in vier Teile, von denen jeder eine halbkugelige weiße Erhebung zeigt. Die beiden vorderen größeren Erhebungen werden als vordere Vierhügel — Colliculi superiores —, die beiden hinteren kleineren als hintere Vierhügel — Colliculi inferiores — bezeichnet. Die Längsfurche ist im vorderen Teile, zwischen den vorderen Vierhügeln, breit und bildet das Trigonum subpineale, auf welchem das Corpus pineale liegt, und das bisweilen eine leichte Erhöhung, den Colliculus subpinealis, zeigt. Im hinteren Teile wird die Längsfurche von zwei Bündeln weißer Fasern

Digitized by Google

begrenzt, die zum Velum medullare anterius ziehen und als Frenula veli medullaris anterioris bezeichnet werden. Lateral von den Wurzeln des Frenulum tritt der Nervus trochlearis aus.

Jeder Vierhügel geht lateralwärts in einen Vierhügelarm über. Vom Colliculus superior geht das Brachium quadrigeminum superius aus, das als scharfer weißer Strang zwischen dem Thalamus und dem medialen Corpus geniculatum verläuft und in der Gegend des lateralen Corpus geniculatum verschwindet. Vorderer Vierhügel, Brachium quadrigeminum superius, Corpus geniculatum laterale und Pulvinar treten in Beziehung zum Tractus opticus. — Vom Colliculus inferior geht das Brachium quadrigeminum inferius aus, das breiter, flach und kürzer ist und unter dem medialen Corpus geniculatum verschwindet.

Großhirnschenkel — Pedunculi cerebri.

Sie bilden mit der Substantia perforata posterior den ventralen Teil des Mittelhirns und werden vorne vom Tractus opticus, hinten von der Brücke und den Brückenarmen begrenzt (Fig. 10 u. 55). Querschnitte durch das Mittelhirn zeigen eine Trennung des Hirnschenkels in den Hirnschenkelfuß — Basis pedunculi — und in die Hirnschenkelhaube — Tegmentum —.

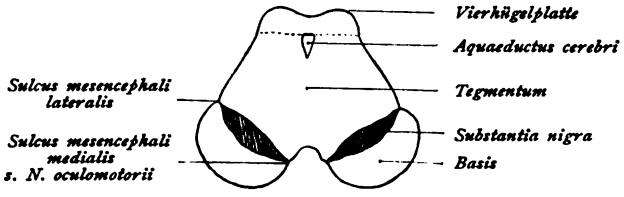

Fig. 52. Schnitt durch das Mesencephalon.

Zwischen Basis und Tegmentum liegt eine grauschwarze Substanz in Form eines Halbmondes mit unterer Konvexität, die Substantia nigra (Sömmering). Basis und Tegmentum werden äußerlich durch zwei Furchen geschieden, medial durch den Sulcus mesencephali medialis s. Sulcus nervi oculomotorii, lateral durch den Sulcus mesencephali lateralis. Dorsal liegt über dem Tegmentum die Vierhügelplatte.

Die Großhirnschenkel treten als mächtige streifige Stränge aus der Brücke hervor und ziehen divergierend lateralwärts gegen den Tractus opticus, unter welchem sie verschwinden. Bemerkenswert ist der Verlauf der Faserbündel, sie lassen meist eine Drehung nach außen und vorn erkennen (Fig. 55). — Zwischen den Hirnschenkeln liegt die Fossa interpeduncularis (Tarini), deren Boden von der mit zahlreichen, für den Durchtritt der Gefäße bestimmten Löchern versehenen Substantia perforata posterior gebildet wird. Der hintere Teil der Fossa vertieft sich gegen die Brücke hin zum Recessus posterior,

Digitized by Google

der vordere Teil gegen die Corpora mamillaria hin zum Recessus anterior. Eine in der Mitte ziehende seichte Furche teilt die Fossa in zwei symmetrische Hälften, lateral wird sie gegen den Hirnschenkel zu durch den Sulcus nervi

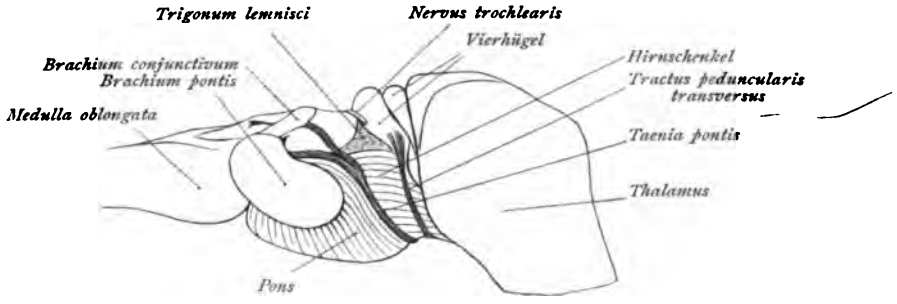

Fig. 53. Tractus peduncularis transversus und Taenia pontis. Schematisch.

oculomotorii abgegrenzt, aus welchem die Faserbündel des Nervus oculomotorius austreten.

Zu erwähnen ist als besonderer Faserzug der Tractus peduncularis transversus. Er entspringt auf der dorsalen Hirnschenkelfläche, in der Gegend zwischen Brachium quadrigeminum posterius und Corpus geniculatum mediale, umzieht den Hirnschenkel in der Mitte zwischen Tractus opticus und dem vorderen Rande der Brücke und verschwindet im Sulcus nervi oculomotorii (Fig. 53 u. 55).

Aquaeductus cerebri (Sylvii).

Die »Sylvische Wasserleitung« bildet einen mit Ependym ausgekleideten Kanal, der den dritten Ventrikel mit dem vierten Ventrikel verbindet. Dorsal liegt die Lamina quadrigemina, ventral das Tegmentum. Auf dem Querschnitt erscheint er beim Übergang in den dritten und vierten Ventrikel in Form eines Dreiecks mit oberer Basis und ventral gerichteter Spitze, in der Mitte von wechselnder herzförmiger oder elliptischer Gestalt.

Graue Massen des Mittelhirns.

Rings um den Aquaeductus cerebri finden wir das zentrale Höhlengrau — Stratum griseum centrale —. Am Boden dieses Stratum liegt in der Höhe der vorderen Vierhügel der Kern des Nervus oculomotorius, welchem sich in der kaudalen Verlängerung der kleine Kern des Nervus trochlearis anschließt (vgl. hier Fig. 65 u. 66). Lateral, am Rande des zentralen Höhlengrau, liegt der kleine Nucleus radicis descendentis nervi trigemini. Vor dem Nucleus nervi oculomotorii und dorsolateral von ihm liegt in der Höhe des Aquaeductus cerebri ein bis in die Wand des dritten Ventrikels sich erstreckender Kern, der gemeinsame Kern der hinteren Kommissur und

Digitized by Google

des hinteren Längsbündels. Ventral und lateral vom zentralen Höhlengrau dehnt sich die Formatio reticularis aus. Zwischen Basis pedunculi und Tegmentum liegt die bis in den Hypothalamus reichende Substantia nigra (SÖMMERING), zwischen Substantia nigra und zentralem Höhlengrau der auf dem Querschnitt runde Nucleus ruber, der rote Kern der Haube (vgl. Fig. 50).

Als kleine Nuclei tegmenti seien erwähnt das Ganglion dorsale tegmenti, das Ganglion profundum tegmenti, das Ganglion mediale mesencephali. Das Ganglion dorsale tegmenti liegt als kleiner rundlicher Kern hinter dem Trochleariskern, das Ganglion profundum liegt in der Formatio reticularis ventrolateral von den Kernen des N. oculomotorius und N. trochlearis.

Der vordere Vierhügel wird vom Stratum zonale bedeckt und birgt im Innern das Stratum griseum colliculi superioris, der hintere Vierhügel birgt einen im Zentrum gelegenen Kern, den Nucleus colliculi inferioris.

In der Substantia perforata posterior findet man im hinteren Teile, gegen den vorderen Rand der Brücke zu, zerstreute Nervenzellen, die das Ganglion interpedunculare (GUDDEN) bilden.

Mesencephalon — Zusammenfassung.

Das Mesencephalon oder Mittelhirn umfaßt die Corpora quadrigemina mit den Brachia quadrigemina und die Pedunculi cerebri.

Die vorderen Vierhügel und Vierhügelarme treten zusammen mit den Corpora geniculata lateralia in Beziehung zum Tractus opticus.

Der Pedunculus cerebri zerfällt in Basis pedunculi (Fuß) und Tegmentum (Haube), die Trennung bildet die Substantia nigra (SÖMMERING).

Die hauptsächlichsten grauen Massen sind:

das Stratum griseum colliculi superioris,
der Nucleus colliculi inferioris,
das Stratum griseum centrale,
die Kerne des Nervus oculomotorius und trochlearis,
der kleine Kern des Nervus trigeminus,
der Kern der hinteren Kommissur und des hinteren Längsbündels,
der Nucleus ruber,
die Substantia nigra.

Als kleinere Kerne seien erwähnt:

das Ganglion dorsale et profundum tegmenti,
das Ganglion interpedunculare (GUDDEN).

Das Mittelhirn wird von der Sylvischen Wasserleitung, dem Aquaeductus cerebri, durchzogen. Dieser schmale Kanal bildet die Verbindung des dritten mit dem vierten Ventrikel.

Das Mesencephalon bildet mit dem Prosencephalon zusammen das Cerebrum oder Großhirn.

Digitized by Google

Isthmus rhombencephali — Hirnenge.

Der Isthmus rhombencephali bildet den Übergang vom Mittelhirn zum Rautenhirn oder Rhombencephalon, welches in das Metencephalon oder Hinterhirn und in das Myelencephalon oder Nachhirn zerfällt.

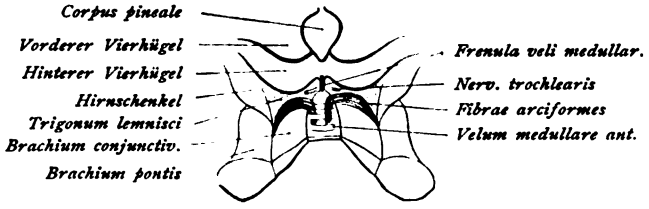

Fig. 54. Isthmus rhombencephali.

Zum Isthmus gehören die Brachia conjunctiva, das Velum medullare anterius und das Trigonum lemnisci, welche Gebilde miteinander den dorsalen Teil des Isthmus darstellen. Den ventralen Teil bildet der vordere Teil der Rautengrube (Boden des IV. Ventrikels, s. S. 85). Der Isthmus umschließt das obere Ende des vierten Ventrikels.

Die Brachia conjunctiva (cerebelli) oder Bindearme s. Crura cerebelli ad cerebrum bilden zwei plattrunde Stränge, die aus dem Kleinhirn kommen und auch als vordere Kleinhirnschenkel bezeichnet werden. Sie fassen zwischen sich das Velum medullare anterius, konvergieren nach vorn und nähern sich einander hinter der Vierhügelplatte bis zur Berührung. Lateral grenzen die Bindearme an die Brückenarme, sie werden von letzteren durch den Sulcus lateralis mesencephali getrennt, welcher Sulcus gegen das Corpus geniculatum mediale und hinter demselben lateralwärts zieht.

Das Velum medullare anterius ist als dünnes Markblatt zwischen den Brachia conjunctiva ausgespannt. Dorsal wird es von der mit ihm verwachsenen Lingula des Kleinhirns bedeckt, es hilft den vorderen Teil des vierten Ventrikels von oben her bedecken (Fig. 59). Vom vorderen schmäleren Ende des Velum entspringt das Frenulum veli medullaris anterioris, das gegen die hinteren Vierhügel zieht.

Vor dem vorderen Ende des Brachium conjunctivum liegt ein dreieckiges Feld, das Schleifenfeld — Trigonum lemnisci —. Es läßt sich meist durch die graue Farbe von dem mehr weißen Bindearm unterscheiden. Lateral grenzt das Trigonum an den Pedunculus cerebri; die trennende Furche ist der Sulcus lateralis mesencephali, die vordere Grenze bilden das Brachium quadrigeminum inferius und der hintere Vierhügel. Das Feld enthält die Faserzüge der Schleife oder des Lemniscus, in der Tiefe finden wir den Nucleus lemnisci (lateralis).

Mitunter sieht man vom Sulcus mesencephali lateralis aus über den Binde-

Digitized by Google

arm, besonders in dessen gegen die Vierhügel zu gelegenem Teile, feine weiße Faserzüge ziehen. Einige dieser Züge sieht man in rechtem Winkel umbiegen und durch das Velum medullare anterius nach hinten verlaufen. Diese »Fibrae arciformes« gehören einem Bündel an, das aus dem Rückenmark zum Kleinhirn emporsteigt (Tractus spino-cerebellaris ventralis — GOWERS, s. Faserverlauf im Rückenmark).

Metencephalon — Hinterhirn.

Zum Metencephalon gehören die Brücke und das Kleinhirn.

Pons Varolii — Brücke.

Wir unterscheiden eine Pars dorsalis und eine Pars basilaris pontis. Der Pars dorsalis entspricht die Pars intermedia der Rautengrube (Boden des IV. Ventrikels, s. S. 85). Die Pars basilaris bildet einen breiten weißen, quer verlaufenden Wulst, welcher vorne von den Pedunculi cerebri, hinten von der Medulla oblongata begrenzt wird. Die laterale Grenze bildet eine die Austrittsstellen der Wurzeln des Nervus trigeminus und Nervus facialis verbindende

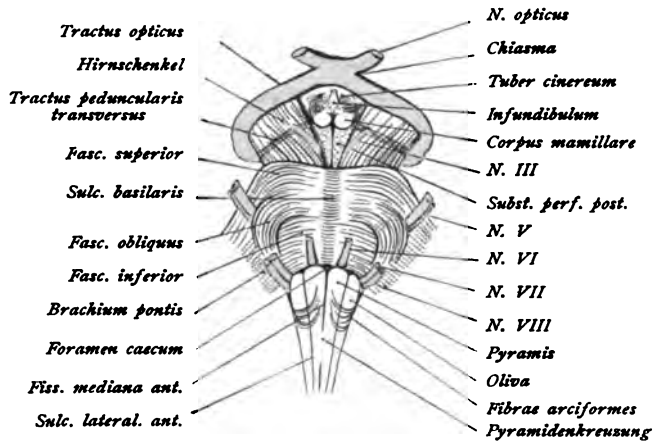

Fig. 55. Hirnbasis.

Linie. Lateral von dieser Linie wird die Brücke schmäler, sie geht in die Brückenarme — Brachia pontis — über, die nach hinten verlaufend in das Kleinhirn eintreten. Die ventrale Oberfläche der Brücke ist in sagittaler und transversaler Richtung gewölbt und zeigt eine deutliche Querfaserung. Diese Querfasern bilden drei mehr oder weniger deutlich abgrenzbare Bündel:

den Fasciculus superior pontis, der über der Austrittsstelle des Nervus trigeminus verläuft,

den Fasciculus inferior pontis im hinteren Brückendrittel,

Digitized by Google

den Fasciculus medius pontis, zwischen den erwähnten Bündeln, der, in lateral konvexem Bogen den Fasciculus inferior kreuzend, gegen die Austrittsstelle des Nervus facialis und acusticus verläuft und seines Verlaufes wegen auch als Fasciculus obliquus pontis s. Fasciculus arcuatus (Foville) bezeichnet wird.

In der Medianlinie verläuft eine breite Furche, der Sulcus basilaris, in welchem die Arteria basilaris liegt. Diese Furche wird aber nicht durch die Arteria basilaris bedingt, sondern durch die zu beiden Seiten sich erhebenden Längswülste, die Eminentiae pyramidales, die im Innern die Pyramidenbahnen bergen. (Der Sulcus basilaris existiert auch bei unregelmäßigem Verlauf der Arteria basilaris, er verschwindet aber bei Degeneration der einen Pyramidenbahn, s. Faserverlauf.)

Als besonderer Faserzug ist die Taenia pontis s. Fibra pontis zu erwähnen, ein Faserstreifen, der im Sulcus mesencephali lateralis oder auch medial von letzterem entspringt, dem vorderen Rande der Brücke entlang verläuft und im Sulcus nervi oculomotorii endigt. Oft sind mehrere solcher Faserstreifen vorhanden, sie werden auch als Fila lateralia pontis bezeichnet (vgl. Fig. 53).

Cerebellum — Kleinhirn.

Das Kleinhirn ist ein median gelegenes unpaares Gebilde von nierenförmiger Gestalt. Es liegt unter den Hinterhauptslappen der Hemisphären, von denen es durch die große transversale Hirnspalte getrennt ist, hinter der Brücke, hinter den Vierhügeln und über der Medulla oblongata. Wir unterscheiden eine obere und untere Fläche und einen vorderen und hinteren Rand. Beide Flächen sind gewölbt; die untere stärker gewölbte Fläche zeigt in der Mitte ein breites Tal, die Vallecula cerebelli, in welchem die Medulla oblongata liegt. Der vordere Rand ist in der Mitte eingeschnitten — Incisura cerebelli anterior —, ebenso der hintere Rand — Incisura cerebelli posterior —. An der Grenze der Einschnitte finden sich die Anguli anteriores und posteriores. Vorderer und hinterer Rand treffen sich in den Anguli laterales. Den zwischen Incisura anterior und posterior median gelegenen Teil bezeichnet man als Wurm — Vermis cerebelli —. Der Vermis superior wird durch zwei seichte Furchen, der Vermis inferior deutlicher durch zwei tiefer gehende Furchen von den Seitenteilen oder den Kleinhirnhemisphären abgegrenzt. Zahlreiche im Wurm und in den Hemisphären mehr oder weniger parallel verlaufende Furchen — Sulci cerebelli — trennen die schmalen Windungen — Gyri cerebelli — voneinander. Eine tiefgehende Furche, der Sulcus horizontalis cerebelli, verläuft am hinteren Rande jeder Hemisphäre vom Angulus posterior zum Angulus lateralis und von letzterem nach vorne, dem vorderen Rand entlang, bis zum Eintritt der Brückenarme in das Kleinhirn. Durch diesen Sulcus erfolgt die Trennung

Digitized by Google

einer jeden Hemisphäre in eine obere und eine untere Fläche, Facies superior und Facies inferior. Den Sulcus horizontalis können wir leicht auffinden, wenn wir von der Stelle ausgehen, wo die Brückenarme in das Kleinhirn eintreten. Er beginnt lateral davon, zunächst nicht tief einschneidend, und ist hier dadurch charakterisiert, daß die schmalen Windungen der oberen und unteren Fläche in seine Tiefe treten. Vom lateralen Winkel zieht er als tiefer Einschnitt dem hinteren Rand entlang mehr auf der unteren als oberen Fläche gegen die Incisura cerebelli posterior. Durch andere tiefgehende Furchen werden die einzelnen Lappen jeder Hemisphäre abgegrenzt, welchen einzelnen Lappen immer bestimmte Abschnitte des Wurms entsprechen. Wir unterscheiden an jeder Hemisphäre drei Lappen: Lobus superior, Lobus posterior, Lobus inferior.

A. Lobus superior.

Er wird vorne von der Incisura cerebelli anterior, seitlich vom Sulcus horizontalis cerebelli, hinten vom Sulcus superior posterior begrenzt. Der Sulcus superior posterior beginnt im Sulcus horizontalis cerebelli etwas vor dem lateralen Winkel und zieht als tiefe Furche in nach hinten konvexem

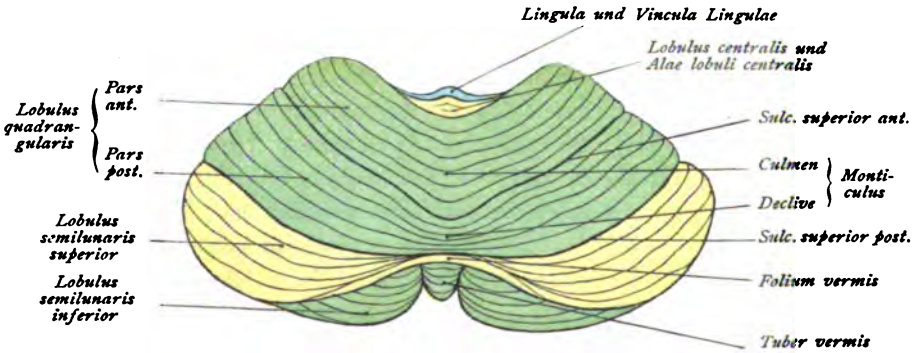

Fig. 56. Obere Kleinhirnfläche.

Bogen gegen das hintere Ende des Vermis superior. Er ist leicht kenntlich an dem verschiedenen Verhalten der ihn begrenzenden Lamellen; die Lamellen der vorderen, zum oberen Lappen gehörenden Fläche ziehen schräg von innen nach außen und vorne, die Lamellen der hinteren, zum hinteren Lappen gehörenden Fläche ziehen parallel zu den Lamellen des hinteren Lappens.

Von vorne nach hinten gehend lassen Wurm und Hemisphären folgende Teile des Lobus superior erkennen:

Wurm	Hemisphäre
Lingula	Vincula lingulae
Lobulus centralis	Alae lobuli centralis
Monticulus {Culmen / Declive}	Lobulus quadrangularis {Pars anterior / Pars posterior.

Digitized by Google

Die Lingula liegt in der Tiefe der Incisura cerebelli anterior und besteht aus 4—6—8 kleinen Lamellen, die auf dem Velum medullare anterius aufliegen und mit diesem zusammenhängen. Lateral von den hinteren Blättchen ziehen die Vincula lingulae gegen die Brückenarme.

Hinter der Lingula, von ihr durch den Sulcus praecentralis getrennt, folgt der Lobulus centralis, der die Lingula überragt und seitlich seine Lamellen, die Alae lobuli centralis, aussendet.

Hinter dem Lobulus centralis, von diesem durch den Sulcus postcentralis getrennt, folgt der größte Teil des Vermis superior, der Monticulus, der in Culmen und Declive zerfällt, und welchem im Hemisphärengebiet der Lobulus quadrangularis entspricht, der durch den Sulcus superior anterior in eine dem Culmen entsprechende Pars anterior und eine dem Declive entsprechende Pars posterior zerfällt.

B. Lobus posterior.

Er umfaßt den hinteren Teil der oberen Fläche und die hintere Hälfte der unteren Fläche, ist vom Lobus superior durch den Sulcus superior posterior und vom Lobus inferior im Wurmgebiet durch den Sulcus postpyramidalis,

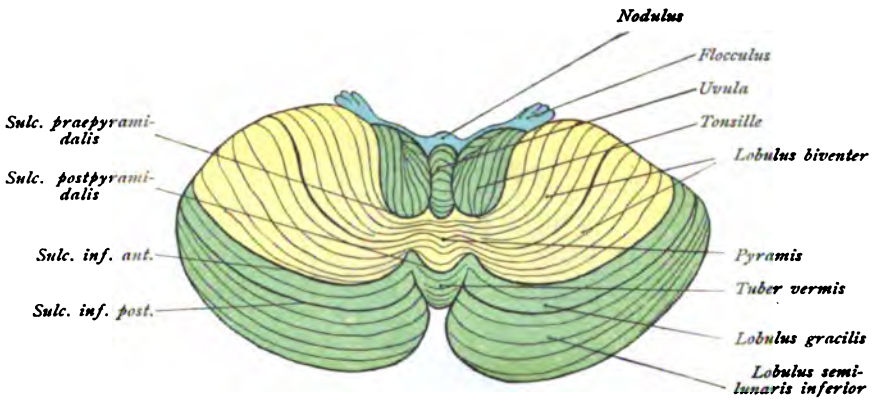

Fig. 57. Untere Kleinhirnfläche.

im Hemisphärengebiet durch den Sulcus inferior anterior getrennt. Der Sulcus inferior anterior kann leicht aufgefunden werden, wenn man sich an den Verlauf des Sulcus superior posterior hält. Er beginnt lateral am vorderen Hemisphärenrand im Sulcus horizontalis cerebelli an der Stelle, wo der Sulcus superior posterior einmündet, zieht dann im Bogen gegen den Wurm und mündet hier in den tiefgehenden Sulcus postpyramidalis ein. Durch den Sulcus horizontalis cerebelli und den Sulcus inferior posterior zerfällt der hintere Lappen im Hemisphärengebiet in drei Teile, denen im Wurmgebiet zwei Teile entsprechen:

Digitized by Google

Wurm	Hemisphäre
Folium vermis	Lobulus semilunaris superior
Tuber vermis	Lobulus semilunaris inferior Lobulus gracilis.

Das Folium vermis oder das Wipfelblatt liegt in der Incisura cerebelli posterior, bildet eine einzige stärkere Lamelle und verbindet die beiden oberen halbmondförmigen Läppchen — Lobuli semilunares superiores —.

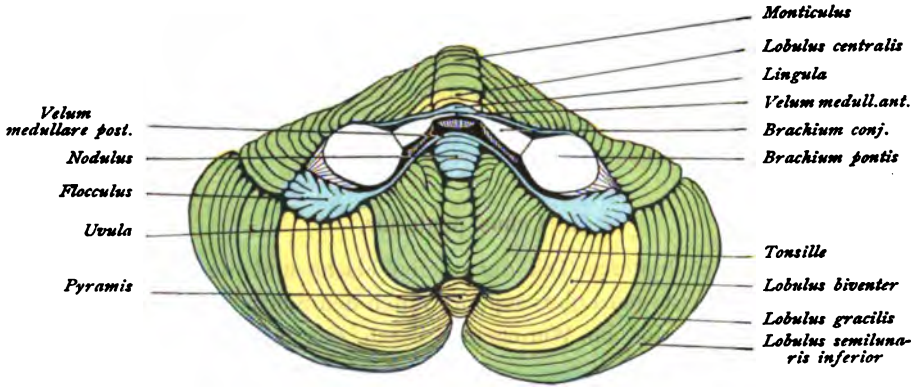

Fig. 58. Kleinhirn von unten und vorn.

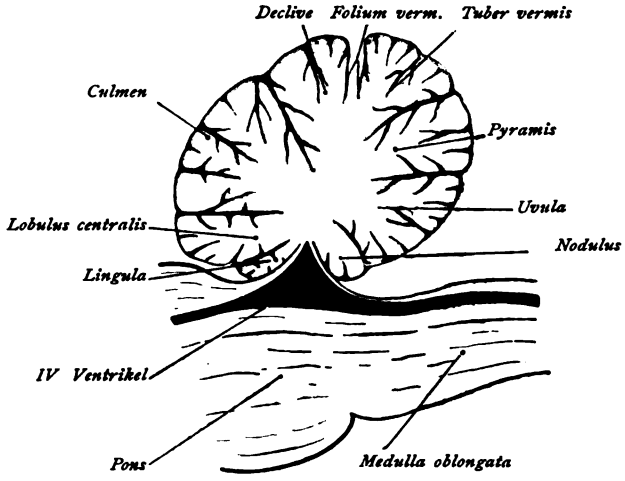

Fig. 59. Sagittalschnitt durch den Wurm des Kleinhirns.

Dem Tuber vermis s. Tuber valvulae — Klappenwulst — entsprechen der Lobulus semilunaris inferior und der Lobulus gracilis. Der Lobulus semilunaris inferior ist innen breit, nach außen zu dünn und oft durch eine lateral im Sulcus horizontalis cerebelli auslaufende Furche in zwei

Digitized by Google

Teile geteilt, in einen vorderen kleineren und einen hinteren größeren Teil. Der vordere kleinere Teil ist im ganzen Verlauf ungefähr gleich breit und legt sich lateral dem lateralen Ende des vor ihm gelegenen Lobulus gracilis an. Der hintere größere Teil zeigt meist zwei oder drei kleine Läppchen, oft auch zwei halbmondförmige Segmente, von denen das eine mit dem dickeren Ende medial am Wurm beginnt und mit der Spitze lateral endet, das andere außen breit beginnt und gegen den Wurm zu spitzer wird. — Der Lobulus gracilis liegt vor dem Lobulus semilunaris inferior, ist in seinem Verlaufe mehr oder weniger gleich dick, vom Lobulus semilunaris inferior durch den Sulcus inferior posterior, vom unteren Lappen durch den Sulcus inferior anterior getrennt.

C. Lobus inferior.

Er umfaßt folgende Teile:

Wurm	Hemisphäre
Pyramis . . .	Lobulus biventer
Uvula	Tonsilla
Nodulus . . .	Flocculus.

Die Pyramide, vom Tuber vermis durch den tiefen Sulcus postpyramidalis getrennt, verbindet den einen Lobulus biventer mit dem anderen. Ein Sulcus spaltet jeden Lobulus biventer in zwei Teile, in einen vorderen medialen und einen hinteren lateralen Teil.

Der Sulcus praepyramidalis trennt die Pyramide von der Uvula, er beschreibt eine nach innen konkave Kurve, in welcher die Tonsille gelegen ist.

Vor der Uvula liegt ein kleines zapfenartiges Gebilde, der Nodulus — Knötchen —. Dem Nodulus vorn unmittelbar anliegend findet sich ein dünnes weißes Blättchen, das Velum medullare posterius, das sich lateralwärts in die Flockenstiele — Pedunculi flocculi — mit den Flocken fortsetzt. Lateral von der Flocke liegt zwischen Lobulus quadrangularis (Lobi superioris) und Lobulus biventer die Nebenflocke — Flocculus secundarius —.

Entfernt man die Tonsille, dann sieht man von der Uvula aus eine breite Lamelle, die Ala uvulae, lateralwärts ziehen. Der hintere Rand dieser Lamelle ist frei, der vordere Rand geht in das Velum medullare posterius über. Diese tiefe Bucht, deren Boden von der Ala uvulae und dem Velum medullare posterius gebildet wird, und in welcher die Tonsille liegt, wird als Nidus avis bezeichnet; die laterale Wand bilden der Lobulus biventer und der Pedunculus flocculi; die mediale Wand bildet die Uvula, die hintere Wand die Pyramide. Der Lobulus biventer bildet den lateralen, die Tonsille den medialen, der Flocculus den vorderen Teil des unteren Lappens.

Vergleichen wir zur Rekapitulation auch nachfolgende Tabelle.

Digitized by Google

	Vermis	Hemisphaerium
Lobus superior	Lingula	Vincula lingulae
	← Sulcus praecentralis	
	Lobulus centralis	Alae lobuli centralis
	← Sulcus postcentralis	
	Monticulus { Culmen / Declive } . .	{ Lobulus quadrangularis { Pars anterior / ← Sulc. sup. ant. → / Pars posterior
	← Sulcus superior posterior →	
Lobus posterior	Folium vermis	Lobulus semilunaris superior
	Sulcus horizontalis cerebelli →	
	Tuber vermis	{ Lobulus semilunaris inferior / ← Sulcus inferior posterior → / Lobulus gracilis
	← Sulcus postpyramidalis →	← Sulcus inferior anterior →
Lobus inferior	Pyramis	Lobulus biventer
	← Sulcus praepyramidalis	
	Uvula	Tonsilla
	Nodulus	Flocculus (Flocculus secundarius)

Auf einem Schnitt durch das Kleinhirn erkennen wir die im Innern gelegene weiße Marksubstanz, das Corpus medullare, und die an der Peripherie ziehende graue Substantia corticalis. Das Mark des Kleinhirns setzt sich zusammen aus dem Mark der Hemisphären und dem Mark des Wurms. Das Mark der Hemisphären hängt medial mit dem Mark des Wurms zusammen. Vom Markkern gehen stärkere Markleisten, Laminae medullares, aus, die wiederum meist unter spitzem Winkel sekundäre Markblätter entsenden. Letztere geben wieder kleinere Blättchen ab, die dann schließlich von grauer Substanz umhüllt werden und die Kleinhirnwindungen, Gyri cerebelli, darstellen. Das auf einem Schnitte hervortretende Gebilde wird der baumförmigen Verästelung wegen als Arbor medullaris bezeichnet. Auf einem Sagittalschnitt durch den Wurm tritt diese zierliche Figur besonders schön hervor, man hat sie Lebensbaum, Arbor vitae vermis, genannt.

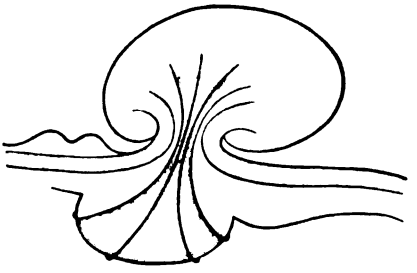

Fig. 60.
Schematische Darstellung der Crura cerebelli.
Blau: Crura cerebelli ad cerebrum.
Grün: Crura cerebelli ad pontem.
Gelb: Crura cereb. ad medullam oblongatam.

Das Mark der Hemisphären steht durch Fasermassen mit benachbarten Hirnteilen in Verbindung. Die Fasermassen bilden mehr oder weniger starke Stränge, welche als Stiele des Kleinhirns s. Crura (Brachia) cerebelli

Digitized by Google

bezeichnet werden und das Kleinhirn mit der Brücke, mit dem Zwischenhirn und mit der Medulla oblongata verbinden (Fig. 60).

Die Crura s. Brachia cerebelli ad pontem (Brachia pontis) treten lateral aus dem Kleinhirn, aus dem Sulcus horizontalis cerebelli, am vorderen Rande zwischen Lobulus quadrangularis, Tonsille und Flocculus und ziehen konvergierend nach vorne, um in die Brücke überzugehen.

Die Crura cerebelli ad cerebrum s. Crura cerebelli ad corpora quadrigemina s. Brachia conjunctiva cerebelli (siehe Isthmus rhombencephali) liegen medial von den Crura cerebelli ad pontem, ziehen als plattrunde Stränge ebenfalls konvergierend nach vorne und verschwinden unter den Vierhügeln. Zwischen ihnen dehnt sich das Velum medullare anterius aus.

Die Crura cerebelli ad medullam oblongatam s. Corpora restiformia (siehe Myelencephalon) treten zwischen den erwähnten Kleinhirnarmen aus und ziehen unter rechtwinkeliger Umbiegung nach hinten unten zur Medulla oblongata.

Myelencephalon — Nachhirn —. Medulla oblongata.

Die obere Grenze der Medulla oblongata wird ventral vom hinteren Rande der Brücke, dorsal von den Striae medullares s. acusticae der Rautengrube (siehe S. 85) gebildet; als untere Grenze bezeichnet man die Austrittsstelle der oberen Wurzelbündel des I. Cervicalnervenpaares oder ventral das untere Ende der Pyramidenkreuzung.

Betrachten wir zunächst die ventrale Fläche (Fig. 55). In der Medianlinie verläuft die Fissura mediana anterior, welche die Fortsetzung der gleichnamigen Fissur des Rückenmarks ist, aber durch kreuzende Faserbündel, welche die Pyramidenkreuzung — Decussatio pyramidum — darstellen, von ihr getrennt wird. Sie erweitert sich gegen den hinteren Brückenrand zu zu einem Grübchen, Foramen caecum. Zu beiden Seiten der Fissura mediana anterior liegt die Pyramide, ein leicht gewölbter Strang, der im oberen Teile breit ist, gegen das Rückenmark zu allmählich schmäler wird und in dessen Vorderstrang überzugehen scheint. Aber nur ein kleiner Teil der in diesem Strang verlaufenden Faserbündel zieht in gleicher Richtung in dem neben der Fissura mediana anterior gelegenen Vorderstrang des Rückenmarks weiter, der größere Teil der Faserbündel überschreitet die Mittellinie — Decussatio pyramidum — und zieht im contralateralen Seitenstrange des Rückenmarks weiter.

Der im gleichseitigen Vorderstrang weiterziehende Teil wird als Pyramidenvorderstrangbahn, der im gekreuzten Seitenstrang ziehende Teil als Pyramidenseitenstrangbahn bezeichnet. Wir werden bei Besprechung des Faserverlaufes näher darauf eintreten.

Lateralwärts werden die Pyramiden vom Sulcus lateralis anterior

Digitized by Google

begrenzt, aus welchem die Wurzelbündel des Nervus hypoglossus austreten. Lateral vom Sulcus lateralis anterior finden wir neben der Pyramide die Olive, die mit ihrem dickeren Ende bis zur Brücke reicht, nach unten zu spitzer wird. Der Sulcus lateralis anterior kann, besonders in seinem unteren Teile, durch quer verlaufende Faserbündel verwischt werden, die Bündel werden als Bogenfasern, Fibrae arcuatae, bezeichnet.

Betrachten wir nun die dorsale Fläche (Fig. 61). Im unteren Teile verläuft in der Mitte der Sulcus medianus posterior, der nach oben hin

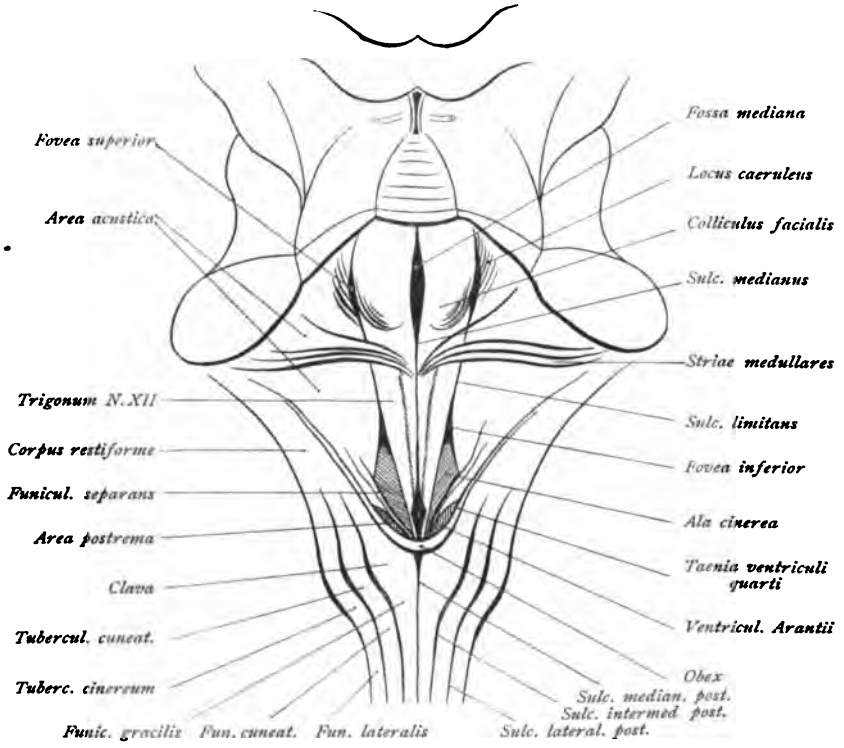

Fig. 61. Medulla oblongata, dorsale Fläche. Fossa rhomboidea.

bald durch ein dünnes Markblättchen, den Riegel — Obex —, abgeschlossen wird. An dieser Stelle — unter dem Obex — geht der in der Tiefe ziehende Zentralkanal in den vierten Ventrikel über. Lateral vom Sulcus medianus folgt zunächst der Sulcus intermedius posterior, der im oberen Teile lateralwärts zieht und dann verschwindet; weiter lateral folgt der Sulcus lateralis posterior, der weniger deutlich ausgeprägt ist, oben ebenfalls seitlich abweicht und ungefähr bis zur Höhe der Mitte der Olive verfolgt werden kann. Zwischen Sulcus medianus posterior und Sulcus lateralis posterior liegt der Hinterstrang — Funiculus posterior — als Fortsetzung des

Digitized by Google

gleichnamigen Stranges des Rückenmarks. Er zerfällt durch den Sulcus intermedius posterior in zwei besondere Stränge. Zu beiden Seiten des Sulcus medianus posterior, zwischen diesem und dem Sulcus intermedius posterior, liegt der aus dem Rückenmark aufsteigende Funiculus gracilis — der zarte Strang oder GOLLsche Strang. Er verbreitert sich im oberen Teile zur Keule, Clava, und setzt sich dann, wiederum spitzer werdend, seitlich und nach oben fort. Zwischen Sulcus lateralis posterior und Sulcus intermedius posterior verläuft der aus dem Rückenmark aufsteigende Funiculus cuneatus — der Keilstrang oder BURDACHsche Strang —, der in der Höhe der Clava sich ebenfalls verbreitert und zum Tuberculum cuneatum anschwillt, um dann weiter oben ebenfalls lateralwärts zu ziehen. Lateral vom Sulcus lateralis posterior, zwischen diesem und dem Sulcus lateralis anterior, finden wir den aus dem Rückenmark aufsteigenden Seitenstrang — Funiculus lateralis —. Er zieht bis zum hinteren Ende der Olive und lateral und dorsal neben der Olive vorbei fast bis zur Brücke und wird durch eine feine Furche in einen dorsalen und einen ventralen Teil getrennt. Aus der Furche treten die feinen Fäserchen des Nervus accessorius, vagus und glossopharyngeus aus. Der dorsale Teil des Funiculus lateralis wird nach oben zu breiter und schwillt daselbst in der Gegend hinter dem Tuberculum cuneatum zum Tuberculum cinereum an; weiter oben zieht er mit den oberen Enden des GOLLschen und BURDACHschen Stranges lateralwärts. Diese oben lateralwärts ziehenden Teile des GOLLschen und BURDACHschen Stranges und des dorsalen Abschnittes des Funiculus lateralis bilden zusammen das Corpus restiforme (Crura cerebelli ad medullam oblongatam), das ins Kleinhirn zieht. Medial liegt das Corpus restiforme dem Seitenrande des IV. Ventrikels an.

Nach vorne hin schließt sich an die genannten Teile der dorsalen Fläche die Fossa rhomboidea oder die Rautengrube an, die den Boden des IV. Ventrikels bildet.

Ventriculus quartus.

Isthmus, Metencephalon und Myelencephalon umschließen miteinander den vierten Ventrikel, der einen mit wenig Liquor cerebro-spinalis erfüllten Hohlraum darstellt, unten in den Zentralkanal des Rückenmarks, oben in den Aquaeductus Sylvii übergeht.

Wir unterscheiden eine Pars inferior, eine Pars intermedia und eine Pars superior ventriculi quarti.

Die Pars inferior gehört der Medulla oblongata an, sie wird von den Corpora restiformia eingefaßt.

Die Pars intermedia bildet den mittleren breitesten Teil und setzt sich nach oben in das Gebiet zwischen den Brückenstielen fort.

Digitized by Google

Die Pars superior gehört dem Isthmus rhombencephali an, ihre dorsale Abgrenzung bilden die Brachia conjunctiva cerebelli und das Velum medullare anterius.

Der Boden des vierten Ventrikels wird gebildet von der Rautengrube — Fossa rhomboidea —, das Dach vom Velum medullare anterius, von den Brachia conjunctiva, vom Velum medullare posterius und von der Tela chorioidea ventriculi quarti. Velum medullare posterius und Tela chorioidea bilden zusammen das Tegmen fossae rhomboideae, das Dach im engeren Sinne. Die Kante, wo Velum medullare anterius und posterius zusammentreffen, heißt Giebelkante — Fastigium —. An dieser Stelle dringt der vierte Ventrikel gegen die Marksubstanz des Kleinhirns vor, er bildet den Recessus tecti. Die Pars intermedia ventriculi quarti zieht sich lateralwärts in den Recessus lateralis ventriculi quarti aus. — Der vierte Ventrikel bildet ursprünglich eine rings geschlossene Höhle, die einerseits durch den Aquaeductus cerebri mit dem dritten Ventrikel in Verbindung

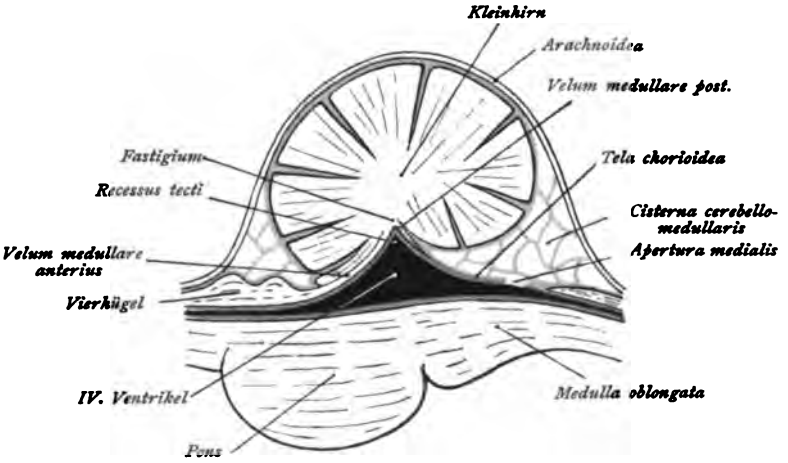

Fig. 62. Tela ventriculi quarti. Ependym rot, Pia blau.

tritt, andererseits in den Zentralkanal des Rückenmarks übergeht. Boden und Dach sind mit Epithel bekleidet. Am Dach tapeziert dieses Epithel das vordere und hintere Velum medullare und geht dann in die dünne Lamina chorioidea epithelialis über, die der Tela chorioidea ventriculi quarti anhaftet und sich weiterhin in die Ränder der anstoßenden Hirnteile fortsetzt. Wird der Ventrikel im hinteren Teile von oben her gewaltsam eröffnet, indem man die Tela chorioidea abhebt, dann wird die dünne Lamina chorioidea mitgerissen; sie reißt am Übergang in die Hirnsubstanz ab, und es bleibt längs dem Rißrande nur mehr ein dünner weißer Saum zurück, der als Taenia ventriculi quarti bezeichnet wird. Diese Taenia ventriculi quarti beginnt am Obex, geht von da lateralwärts auf das Corpus restiforme über, bildet

Digitized by Google

dann den hinteren Saum des Recessus lateralis und zieht weiterhin dem Flockenstiele und dem Velum medullare posterius entlang. Die Tela chorioidea ventriculi quarti stellt jenen Teil der Pia mater cerebri dar, der zwischen der ventralen Fläche des Kleinhirns, speziell der Uvula und der Tonsille, und der dorsalen Fläche der Medulla oblongata vordringt (Fig. 62). Beide Piablätter werden durch subarachnoideales Gewebe miteinander verbunden. Die Tela chorioidea hat die Form eines gleichschenkeligen Dreiecks mit vorderer in der Mitte am Nodulus befestigten, lateral dem Velum medullare posterius und dem Flockenstiel entlang ziehender Basis und nach hinten gegen das hintere Ende des vierten Ventrikels gerichteter Spitze. Sie drängt gegen den Ventrikel hin zottenförmige Fortsätze vor, die den Plexus chorioideus ventriculi quarti bilden, der als medialer und lateraler Plexus unterschieden werden kann. Der mediale Plexus bildet zwei dünne Streifen, die dicht nebeneinander liegend in der Medianlinie von hinten nach vorne zum Nodulus ziehen. Vom Nodulus zieht jederseits lateralwärts der laterale Plexus in den Recessus lateralis ventriculi quarti. Die Tela chorioidea schließt in früheren Stadien mit der Lamina chorioidea epithelialis den vierten Ventrikel in seinem hinteren Teile vollständig ab. Später aber bilden sich an drei Stellen Öffnungen, indem daselbst die Tela chorioidea mit der Lamina chorioidea epithelialis durchbrochen wird. Eine solche Öffnung ist die Apertura medialis ventriculi quarti oder das Foramen Magendii, die im hinteren Teile der Tela chorioidea unmittelbar vor dem Obex sich vorfindet. Seitlich finden wir in jedem Recessus lateralis die Apertura lateralis ventriculi quarti (Key-Retzii) oder das Foramen Luschkae. Aus diesen drei Öffnungen treten die Enden des medialen und lateralen Teils des Plexus chorioideus ventriculi quarti hervor und ragen in den Subarachnoidealraum hinein; es entsteht durch die drei Öffnungen eine Kommunikation des vierten Ventrikels mit dem Subarachnoidealraum. Die aus der Apertura lateralis austretenden Zotten können wir leicht finden, sie liegen medial vom Flocculus, zwischen diesem, dem Lobulus biventer und der Tonsille.

Fossa rhomboidea.

Der Boden des vierten Ventrikels — Fossa rhomboidea —, von rautenförmiger Gestalt, gehört mit dem hinteren von den Corpora restiformia begrenzten Teile zum Myelencephalon; sein mittlerer Teil liegt im Metencephalon, sein vorderer Teil gehört zum Isthmus. Durch eine Längsfurche, Sulcus medianus fossae rhomboideae, wird er in zwei symmetrische Hälften geschieden. Querverlaufende, von den Recessus laterales her gegen die Medianlinie ziehende weiße Streifen, Striae medullares s. acusticae, grenzen die Pars superior von der Pars inferior fossae rhomboideae ab. Der von den Striae medullares eingenommene Teil der Rautengrube wird als Pars intermedia bezeichnet.

Digitized by Google

Verlauf und Ausbildung dieser Striae medullares bieten mannigfache Variationen. Die Striae können fehlen oder selbst zahlreich vorhanden sein, dabei sind sie selten auf beiden Seiten gleich stark und gleich verlaufend. Manchmal ziehen sie schräg vom Sulcus medianus lateralwärts und nach oben hin.

Die Pars inferior ist im unteren Teile vertieft, zeigt mehrere durch Furchen abgegrenzte Felder und wird ihrer eigentümlichen Gestalt zufolge Calamus scriptorius genannt. Am unteren Rande der Pars inferior finden wir den

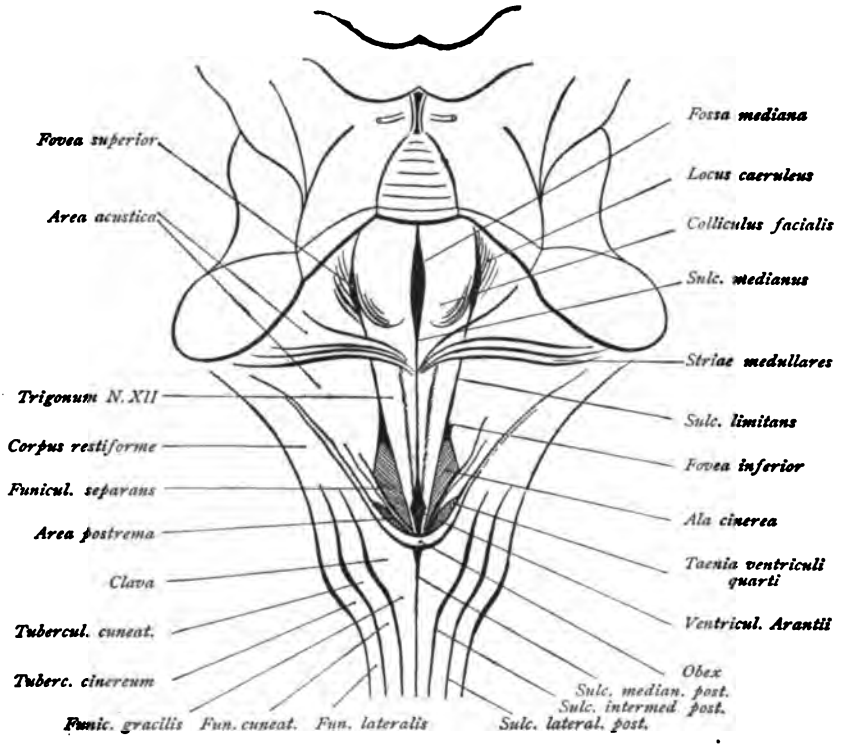

Fig. 63. Medulla oblongata, dorsale Fläche. Fossa rhomboidea.

Obex oder Riegel, ein dünnes weißes Markblättchen, von welchem aus lateralwärts die Taenia ventriculi quarti zieht. Unmittelbar vor dem Obex, da, wo sich der Sulcus medianus in den Zentralkanal des Rückenmarks einsenkt, findet sich eine kleine Depression, der Ventriculus Arantii. In der Pars superior erweitert sich der Sulcus medianus zur Fossa mediana. Zu beiden Seiten des Sulcus medianus erhebt sich in der ganzen Länge der Rautengrube ein flacher Wulst, die Eminentia medialis. Diese Eminentia ist im unteren Teile schmal und bildet ein dreieckiges Feld mit oberer von den Striae medullares begrenzter Basis und unterer gegen den Ventriculus Arantii gerichteter Spitze — das Trigonum nervi hypoglossi —.

Digitized by Google

Bei genauer Betrachtung erkennt man zwei besondere Abteilungen dieses Feldes, einen äußeren breiteren Teil, die Area plumiformis (Retzius) und einen inneren schmäleren Teil, die Area medialis trigoni nervi hypoglossi (Retzius). An der Grenze zwischen beiden Feldern finden sich meist kurze, schief verlaufende feine Furchen und Falten, gleichsam ein dünner gefiederter Streifen. Auch an der lateralen Grenze des Trigonum hypoglossi findet man oft eine solche Runzelung. Retzius hat daher dieses laterale breitere Feld »Area plumiformis« genannt.

Im oberen Teile der Rautengrube ist die Eminentia medialis breiter und wölbt sich stärker in den Ventrikel vor. Die Erhebung wird als Colliculus facialis bezeichnet. Lateralwärts wird die Eminentia medialis vom Sulcus limitans begrenzt, der sich in der Pars superior zur Fovea superior, in der Pars inferior zur Fovea inferior erweitert. Hinter der Fovea inferior und lateral vom Trigonum hypoglossi treffen wir ein graues, schräg dreieckiges Feld, welches spitz bei der Fovea inferior beginnt und gegen den hinteren Rand der Rautengrube breiter wird — die Ala cinerea —.

Vor dem hinteren Rande der Rautengrube und hinter der Ala cinerea liegt ein feinhöckeriges, kleines graues Feld, das von der Medianlinie her dem hinteren Rand entlang nach vorn und außen zieht, die Area postrema. Aus dem sich öffnenden Zentralkanal her zieht zwischen Area postrema und Ala cinerea ein schmaler heller Strang nach außen und vorn, der Funiculus separans.

Die Fovea superior wird lateralwärts von einem blau verfärbten Felde begleitet, dem Locus caeruleus. Locus caeruleus und Fovea superior zeigen kleine Furchen und Falten, Rugae loci caerulei et foveae superioris, die oft weit nach vorn gegen den Isthmus zu und nach hinten gegen den Recessus lateralis hin verfolgt werden können. — Lateral vom Sulcus limitans, lateral von der Fovea superior, der Fovea inferior und der Ala cinerea liegt als flache Erhebung die Area acustica, die gegen den Recessus lateralis hin das Tuberculum acusticum aufweist.

Der Funiculus separans zieht gegen das untere innere Ende der Area acustica und verschwindet daselbst.

Graue Massen des Rhombencephalon.

In der Tiefe des Trigonum lemnisci (Isthmus) liegt der Nucleus lemnisci.

Die Brücke umfaßt einen größeren ventralen Teil, die Pars basilaris pontis, und einen kleineren dorsalen Teil, die Pars dorsalis pontis. Auf einem Vertikalschnitte lassen sich die beiden Abteilungen leicht erkennen. Der basiläre Teil zeigt zahlreiche quer verlaufende, weiße Faserzüge, die lateralwärts zu den Brückenarmen ziehen. Im unteren Teile des basilären

Digitized by Google

Abschnittes erkennt man zwischen dünnen weißen Faserbündeln gelegene grauweiße Lamellen, sie stellen Querschnitte von Faserbündeln dar, die von dem Hirnschenkelfuß herkommen, die ganze Brücke durchziehen und zur Medulla oblongata und zum Rückenmark verlaufen. Das sind die Fasciculi longitudinales pyramidales, die Pyramidenbahnen. Die ventral von den Pyramidenbahnen quer ziehenden Fasern werden als Fibrae pontis superficiales, die dorsal von den Pyramidenbahnen und zum Teil auch durch dieselben quèr verlaufenden Fasern werden als Fibrae pontis profundae bezeichnet. Zwischen den Faserbündeln liegen zerstreut kleine graue Massen, die Brückenkerne — Nuclei pontis —.

Die Pars dorsalis pontis erscheint auf dem Querschnitte grau, sie wird auch als Brückenhaube — Tegmentum pontis — bezeichnet. Sie birgt folgende Kerne:

den Nucleus nervi abducentis im Colliculus facialis,
den Nucleus nervi facialis,
den Nucleus motorius et sensibilis nervi trigemini,
den Nucleus tractus spinalis nervi trigemini,
die Nuclei nervi acustici in der Area acustica,
und zwar die Nuclei nervi cochlearis:

Nucleus ventralis, Nucleus dorsalis } nervi cochlearis

und die Nuclei nervi vestibularis:

Nucleus medialis, Nucleus lateralis (Deiters), Nucleus superior (Bechterew), Nucleus n. vestibularis spinalis } nervi vestibularis,

den Nucleus olivaris superior,
den Kern des Corpus trapezoideum,
die Nuclei reticulares tegmenti.

Im Kleinhirn (Fig. 64) finden wir außer der die ganze Oberfläche überziehenden Rinde oder Substantia corticalis auch besondere graue Massen im Innern des Corpus medullare. Im medialen Teile des Hemisphärengebietes liegt der Nucleus dentatus, der eine mannigfach gefaltete Lamelle grauer Substanz mit medial gerichteter Öffnung — Hilus nuclei dentati — darstellt. Im Wurme finden wir jederseits von der Medianlinie den Dachkern — Nucleus fastigii s. tecti —. Zwischen Nucleus fastigii und Nucleus dentatus liegen die Kugelkerne und der Pfropfkern. Die Kugelkerne — Nuclei globosi — finden sich als kleine graue Massen lateral vom Dachkern. Der Pfropfkern — Nucleus emboliformis — liegt medial vom Nucleus dentatus.

In der Medulla oblongata finden wir im Funiculus gracilis in der Tiefe der Clava den Nucleus funiculi gracilis, im Funiculus cuneatus, dem

Digitized by Google

Tuberculum cuneatum entsprechend, den Nucleus funiculi cuneati. Dem Tuberculum cinereum entspricht der Nucleus tractus spinalis nervi trigemini. In der Olive liegt der Nucleus olivaris inferior mit den beiden Olivennebenkernen, dem Nucleus olivaris accessorius ventralis und dorsalis. Ventral von den Pyramiden liegen die Pyramidenkerne — Nuclei arcuati —. In den Seitensträngen finden wir die Seitenstrangkerne — Nuclei laterales —.

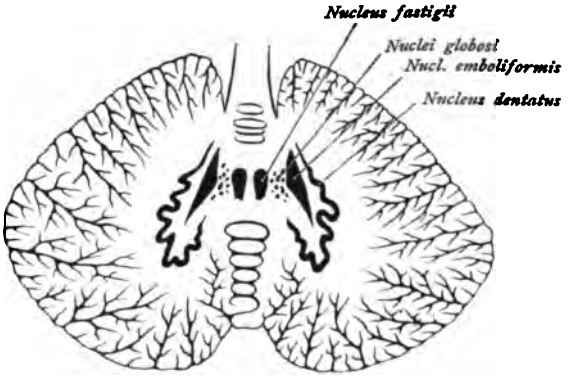

Fig. 64. Horizontalschnitt durch das Kleinhirn.

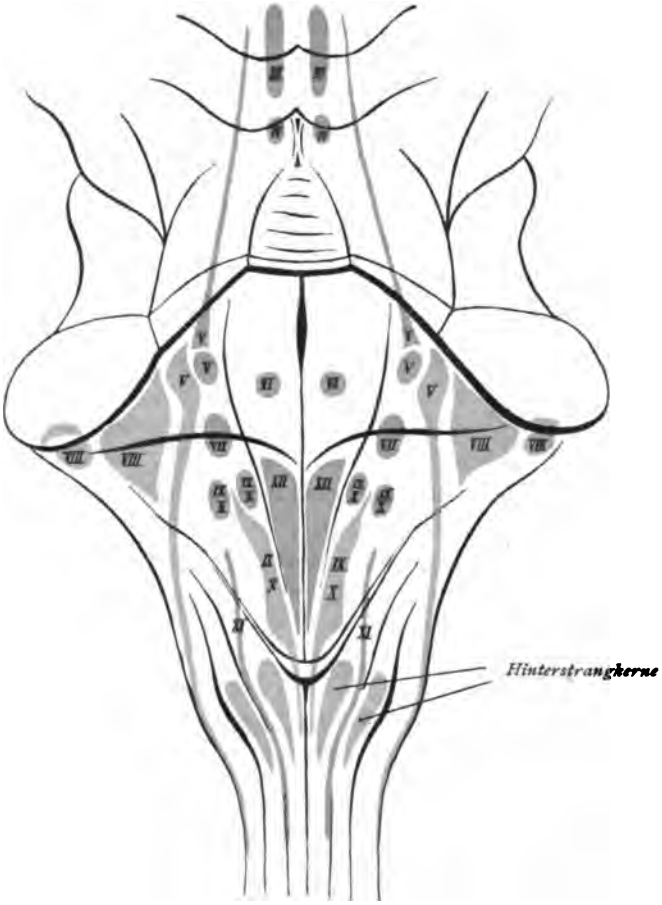

Fig. 65. Lage der Hirnnervenkerne. Schematische Darstellung.
Kerne der motorischen Hirnnerven rot, Kerne der sensibeln Hirnnerven blau.

Digitized by Google

In der Tiefe des Trigonum hypoglossi liegt der Nucleus nervi hypoglossi. Neben dem Kerne des Nervus hypoglossus liegt in der Tiefe der Ala cinerea der sensible Kern des Nervus vagus, dem sich nach vorn der sensible Kern des Nervus glossopharyngeus anschließt. Als kleinen Kern finden wir in dieser Gegend, medial von der Ala cinerea, den motorischen Nucleus dorsalis des Nervus glossopharyngeus und vagus. In der Verlängerung des sensibeln Kernes des Nervus glossopharyngeus und

Fig. 66. Lage der Hirnnervenkerne. Schematische Darstellung.
Kerne der motorischen Hirnnerven rot, Kerne der sensibeln Hirnnerven blau.

vagus findet sich der Nucleus tractus solitarii. In der Tiefe liegt lateral der motorische Nucleus ventralis s. ambiguus des Nervus glossopharyngeus und vagus. In der kaudalen Verlängerung des Nucleus ambiguus liegt der langgestreckte Nucleus nervi accessorii, dessen spinale Abteilung sich bis zum Vorderhorn des Rückenmarks erstreckt. Zu erwähnen ist ferner die zentral gelegene Formatio reticularis, die zerstreut gelegene Nervenzellen oder kleinere zusammengeschlossene Gruppen von solchen umfaßt, Kerne der Formatio reticularis.

Bei der Besprechung des Faserverlaufes werden wir auf die wichtigsten dieser Kerne näher eintreten. Die Lage der Hirnnervenkerne zeigen die schematischen Figuren 65 und 66.

Rhombencephalon — Zusammenfassung.

Zum Rhombencephalon gehören:
der Isthmus rhombencephali,
das Metencephalon,
das Myelencephalon.

Digitized by Google

Es umschließt den vierten Ventrikel.

Zum Isthmus rhombencephali gehören:

die Brachia conjunctiva cerebelli,
das Velum medullare anterius,
das Trigonum lemnisci,
der obere Teil der Fossa rhomboidea.

Zum Metencephalon gehören:

Brücke und Kleinhirn.

Das Kleinhirn gliedert sich in den Wurm und die Hemisphären. Mehr oder weniger tiefgehende Furchen trennen die Lobi der Hemisphären voneinander. Als Hauptlappen haben wir den Lobus superior, posterior und inferior kennen gelernt. Jeder Hauptlappen zerfällt wieder in kleinere Lobuli. Den einzelnen Hemisphärenlappen und -läppchen entsprechen immer bestimmte Abschnitte im Wurmgebiet.

Das Myelencephalon oder die Medulla oblongata hat als obere Grenze ventral den hinteren Rand der Brücke, dorsal die Striae medullares fossae rhomboideae; unten geht es in die Medulla spinalis über, die untere Grenze bildet ventral das untere Ende der Pyramidenkreuzung. Dorsal finden wir hinter der Rautengrube die Hinter- und Seitenstränge mit ihren Tubercula und das Corpus restiforme. Ventral liegen die Pyramiden und Oliven.

Der vierte Ventrikel hat als Dach das Velum medullare anterius, die Brachia conjunctiva cerebelli, das Velum medullare posterius, die Tela chorioidea, als Boden die Rautengrube. Er tritt durch den Aquaeductus cerebri mit dem dritten Ventrikel in Verbindung, geht unten in den Zentralkanal des Rückenmarks über und kommuniziert durch die Apertura mediana (Foramen Magendii) und die Aperturae laterales (Foramina Luschkae) mit dem Subarachnoidealraum.

Als wichtigste graue Massen sind zu nennen:

der Kern des Lemniscus (Isthmus),
die Brückenkerne,
die Substantia corticalis cerebelli,
der Nucleus dentatus
der Nucleus fastigii
der Nucleus emboliformis } cerebelli,
die Nuclei globosi
die Hinterstrangkerne,
die Seitenstrangkerne,
die Nuclei arcuati (Pyramidenkerne),
die Nuclei olivares inferiores,
die Kerne der Hirnnerven im Boden der Rautengrube.

Digitized by Google

Gehirnhäute — Meninges.

Wir unterscheiden drei Gehirnhäute:

Dura mater,
Arachnoidea,
Pia mater.

Die Dura mater — harte Hirnhaut — bildet die äußerste Umhüllung des Gehirns. Die unter ihr liegende Arachnoidea — Spinnwebenhaut —

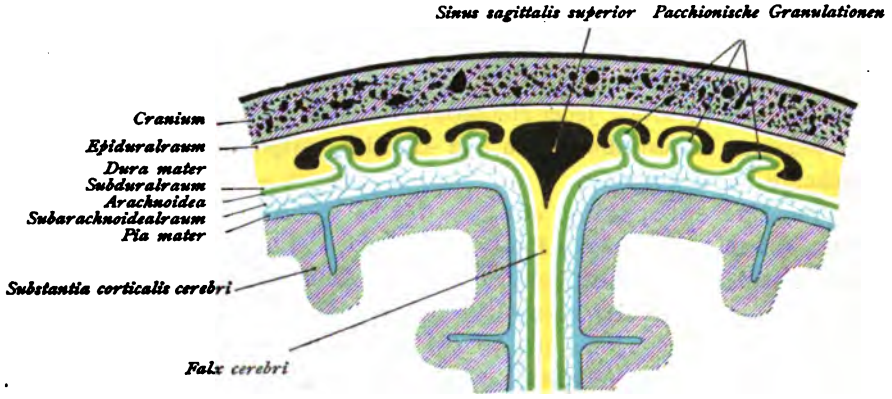

Fig. 67. Hirnhäute. Schematische Darstellung.

ist eine zarte, durchsichtige Haut und von der Dura durch den Subduralraum getrennt. Als innerste Haut folgt die Pia mater, die von der Arachnoidea durch den Subarachnoidealraum getrennt ist. Man hat die Arachnoidea auch als äußeres, die Pia als inneres Blatt der weichen Hirnhaut oder Leptomeninx bezeichnet und diese letztere der Dura oder harten Hirnhaut, Pachymeninx, gegenübergestellt.

Dura mater.

Sie besteht aus zwei Lamellen. Die äußere, dem Knochen anliegende Lamelle bildet zugleich das innere Periost der Schädelknochen und besteht aus weichem, lockerem, gefäßreichem Bindegewebe. Die innere Lamelle ist derber und besteht aus faserigem, gefäßarmem Bindegewebe. Während die äußere Lamelle als Periost erscheint und an die Hirnnerven starke Scheiden abgibt, tritt die innere Schicht in nähere Beziehung zum Gehirn, indem sich von ihr aus Fortsätze zwischen größere Gehirnabschnitte einsenken. Solche Fortsätze sind:

1. Die Großhirnsichel — Falx cerebri — Falx cerebri major —. Sie dringt zwischen die beiden Großhirnhemisphären ein, beginnt vorn an der Crista galli, ist mit ihrem konvexen oberen Rande an den Seitenrändern des Sulcus sagittalis des Schädeldaches befestigt und reicht bis zur Protu-

Digitized by Google

berantia occipitalis interna. Der zwischen der äußeren und inneren Duralamelle eingeschlossene, auf dem Querschnitt dreieckige Raum des oberen konvexen Randes heißt Sinus sagittalis superior. Der untere konkave Rand ist frei und schließt den schwächeren Sinus sagittalis inferior in sich. Von der Protuberantia occipitalis interna aus steht die Hirnsichel nach vorn zu mit dem Tentorium cerebelli im Zusammenhang; dieser in das Tentorium übergehende Rand wird als Zeltrand bezeichnet, der an der Crista galli befestigte Rand heißt Kammrand. Die Sichel trennt vorne nur unvollständig die beiden Frontallappen voneinander, nach hinten zu gewinnt sie an Höhe, der untere konkave Rand dringt gegen den Balken vor, erreicht aber dessen Oberfläche nicht.

2. Die Kleinhirnsichel — Falx cerebelli — Falx cerebri minor —. Sie bildet eine kleine sagittale Fortsetzung der Großhirnsichel, die zwischen die beiden Kleinhirnhemisphären eindringt und von der Protuberantia occipitalis interna zum Foramen magnum herabsteigt. Der konvexe Rand birgt den Sinus occipitalis und ist an der Crista occipitalis interna befestigt. Entsprechend den beiden terminalen Schenkeln der Crista occipitalis interna teilt sich die kleine Sichel gegen das Foramen magnum zu in zwei auseinanderweichende Schenkel, welche Fortsetzungen des Sinus occipitalis einschließen können.

3. Das Kleinhirnzelt — Tentorium cerebelli —. Dasselbe bildet eine dorsal gewölbte quere Scheidewand zwischen der basalen Fläche des Hinterhauptlappens und der dorsalen Kleinhirnfläche. Der äußere konvexe Rand ist befestigt an den Lineae transversae des Occipitale und Parietale, wo er den Sinus transversus in sich schließt, und an der dorsalen Kante des Felsenbeins, wo er den Sinus petrosus superior führt. Von da setzt er sich noch bis zum Processus clinoides anterior fort. Der innere freie Rand stößt vorne mit dem äußeren zusammen und zieht von da nach hinten, leicht emporstrebend, um sich mit dem unteren Rande der großen Sichel zu vereinigen. An der Vereinigungsstelle des Kleinhirnzeltes mit der großen Sichel am Zeltrand liegt der Sinus rectus, der vorne die Vena cerebri magna Galeni aufnimmt (siehe Seite 63), hinten in den Confluens sinuum mündet.

4. Diaphragma sellae turcicae. Dasselbe bildet eine über die Sattelgrube hinweg gespannte Brücke der Dura. Zwischen dem basalen und dorsalen Blatt des Diaphragma sellae turcicae liegt die Hypophysis. Eine in der Mitte der Membran befindliche Öffnung — Foramen diaphragmatis — dient zum Durchtritt des Infundibulum.

Arachnoidea.

Diese zarte durchsichtige Haut besteht aus Bindegewebe und entbehrt der Gefäße. Sie ist von der Dura durch den Subduralraum getrennt, mit

Digitized by Google

der Pia mater steht sie durch Bindegewebszüge in Verbindung. Diese Bindegewebszüge bilden das Subarachnoidealgewebe, der von diesen bindegewebigen Balken und Blättchen durchzogene, zwischen Arachnoidea und Pia gelegene Raum ist der Subarachnoidealraum, der reichlich vorhandene Flüssigkeit, den Liquor cerebro-spinalis, enthält. Der Subarachnoidealraum kommuniziert durch das Foramen Magendii und die Foramina Luschkae mit den Gehirnventrikeln (siehe Seite 85). Über den Hirnwindungen sind die subarachnoiden Balken kurz, Arachnoidea und Pia bilden daselbst gleichsam eine einzige Haut, über den Hirnfurchen ist der Raum zwischen Arachnoidea und Pia, da letztere in die Furchen eindringt, ein größerer. Große Räume finden wir hauptsächlich an der Basis des Gehirns und beim Übergang ins Rückenmark, wo sich die Arachnoidea an bestimmten Stellen weit von der Pia abhebt und dadurch subarachnoideale Höhlen, die Cisternae subarachnoideales, gebildet werden. Solche Cisternae subarachnoideales sind:

die Cisterna cerebello-medullaris,
zwischen dem hinteren Rande des Kleinhirns und der Medulla oblongata,

die Cisterna fossae Sylvii, über der Fossa Sylvii,

die Cisterna chiasmatis, die das Chiasma opticum umgibt,

die Cisterna interpeduncularis zwischen den Hirnschenkeln,

die Cisterna ambiens, lateral von den Hirnschenkeln zu den Vierhügeln emporsteigend,

die Cisterna corporis callosi, längs der konvexen Fläche des Balkens.

Von der Außenfläche der Arachnoidea erheben sich an bestimmten Stellen (so zu beiden Seiten des Sinus sagittalis superior, am Sinus transversus) zottenartige Ausbuchtungen, die die Dura mater vor sich her stülpen und in die venösen Sinus derselben hineinragen. Sie werden Arachnoidealzotten oder Pacchionische Granulationen genannt (Fig. 67).

Nach den Untersuchungen von Key und Retzius wird dadurch der Übertritt von seröser Flüssigkeit in die Venenräume der Dura erleichtert.

Pia mater.

Sie ist eine gefäßführende, aus feinen Bindegewebsbündeln bestehende Haut, die das Gehirn direkt überkleidet und in die Tiefe aller Fissuren und Furchen eindringt. Sie hängt durch das Subarachnoidealgewebe mit der Arachnoidea zusammen. Zwischen Pia und Hirnoberfläche findet sich nur ein sehr schmaler Spaltraum, der Subpial- oder Epicerebralraum.

Digitized by Google

Rückenmark — Medulla spinalis.

Das Rückenmark stellt einen zylindrischen, vorn etwas mehr, hinten etwas weniger abgeplatteten Strang dar, der, von den Rückenmarkshüllen umschlossen, den Wirbelkanal unvollständig ausfüllt. Oben geht dasselbe in die Medulla oblongata über, die obere Grenze entspricht dem unteren Ende der Pyramidenkreuzung, unten reicht es bis zur Gegend des I. oder II. Lendenwirbels. Es ist nicht überall gleich dick, sondern zeigt an zwei Stellen spindelförmige Anschwellungen (Fig. 68):

innerhalb der Halswirbelsäule die Halsanschwellung — Intumescentia cervicalis — (3. Hals- bis 2. Brustwirbel),

im untersten Teile der Brustwirbelsäule die Lendenanschwellung — Intumescentia lumbalis — (9. Brust- bis 2. Lendenwirbel).

Beide Anschwellungen entsprechen dem Ursprungsgebiete der starken Extremitätennerven.

Die Lendenanschwellung geht in einen kurzen kegelförmigen Abschnitt über, in den Markkegel, Conus medullaris s. terminalis, aus welchem ein langer feiner Endfaden, Filum terminale, hervorgeht.

Die Länge des Rückenmarks beträgt im Mittel beim Manne 45 cm, beim Weibe 41—42 cm.

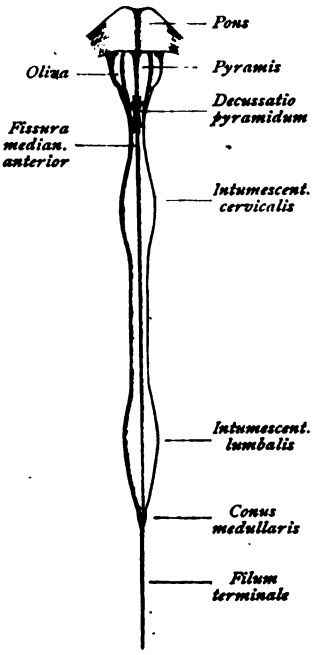

Fig. 68. Rückenmark von vorne. Schematisch.

Mit Rücksicht auf die vom Rückenmark abgehenden Nervenpaare unterscheidet man eine Pars cervicalis, aus welcher die Halsnerven austreten, eine Pars thoracalis, aus welcher die Brustnerven austreten, eine Pars lumbalis, aus welcher die Lenden- und Kreuzbeinnerven austreten.

Äußere Konfiguration.

An der vorderen ventralen Fläche des Rückenmarks zieht in der Mittellinie die vordere Längsfurche, Fissura mediana anterior; an der hinteren dorsalen Fläche verläuft median eine oberflächliche Längsrinne, der Sulcus medianus posterior. Durch beide Furchen zerfällt das Rückenmark in zwei symmetrische Hälften. Lateral vom Sulcus medianus posterior zieht in jeder Markhälfte der Sulcus lateralis posterior, in welchem die hinteren Wurzelfäden eintreten.

Digitized by Google

Lateral von der Fissura mediana anterior verläuft der Sulcus lateralis anterior, der zwar keine einheitliche Furche darstellt, sondern sich erst dann als solche präsentiert, wenn die daselbst austretenden vorderen Wurzelfäden durch Ausreißen entfernt werden. Im Halsteil ist außerdem zwischen Sulcus medianus posterior und Sulcus lateralis posterior eine feine Längsfurche wahrnehmbar, der Sulcus intermedius posterior. Die aus dem Rückenmark

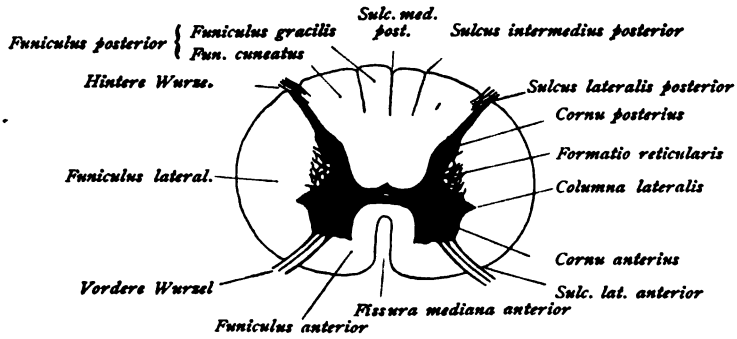

Fig. 69. Rückenmarksquerschnitt.

austretenden vorderen Wurzeln bilden einzelne, durch Abstände voneinander getrennte Bündelchen; die hinteren Wurzeln kommen von den Spinalganglien her und treten als zusammengeschlossene Wurzelfäden in einer Reihe längs der hinteren Seitenfurche in das Rückenmark ein. Die vorderen und hinteren Wurzelbündel verlaufen lateralwärts und kaudalwärts, und zwar um so mehr kaudalwärts, je näher dem kaudalen Rückenmarksende sie austreten. Im Lendenmark ist die Verlaufsrichtung der Nervenwurzeln innerhalb des Wirbelkanals mit der Längsachse des Rückenmarks nahezu parallel, so daß der Conus medullaris und das Filum terminale inmitten eines reichen Bündels von Nervenwurzeln zu liegen kommen, das wegen der Ähnlichkeit mit einem Pferdeschweif als Cauda equina bezeichnet wird (siehe auch S. 8).

Durch die Längsfurchen werden folgende Stränge des Rückenmarks abgegrenzt:

der Funiculus anterior — Vorderstrang — zwischen Fissura mediana anterior und Sulcus lateralis anterior,

der Funiculus lateralis — Seitenstrang — zwischen Sulcus lateralis anterior und Sulcus lateralis posterior,

der Funiculus posterior — Hinterstrang — zwischen Sulcus medianus posterior und Sulcus lateralis posterior. Er zerfällt durch den Sulcus intermedius posterior in einen medialen und lateralen Strang, der mediale Strang wird als zarter Strang, Funiculus gracilis oder Goll-scher Strang bezeichnet, der laterale Strang heißt Keilstrang, Funiculus cuneatus oder Burdachscher Strang.

Digitized by Google

Innere Konfiguration.

Das Rückenmark besteht aus grauer und weißer Substanz, beide können schon mit unbewaffnetem Auge leicht unterschieden werden. Die graue Substanz erscheint auf dem Querschnitt in H-Form im Zentrum. Die verbindende Brücke grauer Substanz umschließt in der Mitte den Zentralkanal,

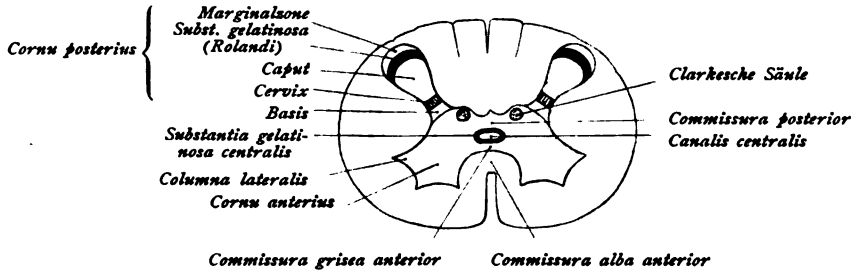

Fig. 70. Rückenmarksquerschnitt.

Canalis centralis, der von der Substantia gelatinosa centralis umgeben wird. Der Zentralkanal erweitert sich oben beim Übergang des Rückenmarks in die Medulla oblongata und geht in den vierten Ventrikel über; nach unten zu, im unteren Ende des Conus terminalis, erweitert er sich zum Ventriculus terminalis (Krause), beim Übergang in das Filum terminale wird er wieder eng und endet schließlich blind.

Die hinter dem Zentralkanal ziehende graue Brücke wird als Commissura posterior, die vor dem Zentralkanal ziehende graue Brücke heißt Commissura grisea anterior. Vor der Commissura grisea anterior liegt die Commissura alba anterior, die ventral bis zur Fissura mediana anterior reicht.

Die vordere dickere Anschwellung der grauen Substanz bildet jederseits das Vorderhorn — Cornu anterius —, die hintere jederseits das schlankere Hinterhorn — Cornu posterius —. Da sich die graue Substanz kontinuierlich durch das ganze Rückenmark hindurch erstreckt, erscheinen die Vorder- und Hinterhörner gleichsam als Säulen grauer Substanz, sie werden daher auch als Columnae griseae bezeichnet. Der laterale Teil der grauen Substanz wird im unteren Teile des Halsmarkes und im oberen Teile des Brustmarkes selbstständiger und bildet das Seitenhorn oder die Columna lateralis. Im Winkel zwischen Seitenhorn und Hinterhorn geht im ganzen Hals- und im oberen Brustmark die graue Substanz in ein Netz von grauen Balken und Zügen über, die Formatio reticularis (Fig. 69). Das Hinterhorn beginnt ventral als Hinterhornbasis, wird dann schmal und bildet den Hinterhornhals — Cervix columnae posterioris —; dorsalwärts folgen der Hinterhornkopf — Caput columnae — und die Hinterhornspitze — Apex columnae posterioris, welch letztere ein halbmondförmiges Feld, die Substantia

Digitized by Google

gelatinosa (Rolandi) und die dorsal gelegene Marginalzone oder Zonalschicht umfaßt. Medial vom Hinterhornhals, der Commissura posterior angrenzend, findet man im oberen Lendenmark, im ganzen Brustmark und im unteren Halsmark einen kleinen Kern, den Nucleus dorsalis (Stillingi, Clarkii), die Clarkesche Säule.

Die weiße Substanz umgibt rings die graue, sie nimmt von oben nach unten zu ab und bildet im Conus terminalis nur mehr eine dünne Schicht um die graue Substanz. Sie zerfällt in drei Stränge, in den Vorderstrang, zwischen Fissura mediana anterior und den vorderen Wurzeln, in den Hinterstrang, zwischen Sulcus medianus posterior und den hinteren Wurzeln, in den Seitenstrang, zwischen vorderen und hinteren Wurzeln. Der Hinterstrang zerfällt weiterhin durch den Sulcus intermedius posterior in den medial gelegenen zarten oder Gollschen Strang und den lateral gelegenen Keilstrang oder Burdachschen Strang.

Rückenmarkshäute.

Wie das Gehirn, so wird auch das Rückenmark von drei Hüllen umgeben, von der Dura mater, der Arachnoidea und der Pia mater.

Dura mater spinalis.

Sie stellt eine stark fibröse Haut dar, die aus zwei Blättern besteht, aus einem äußeren Blatt, das mit dem Periost der Wirbel verschmilzt, und einem

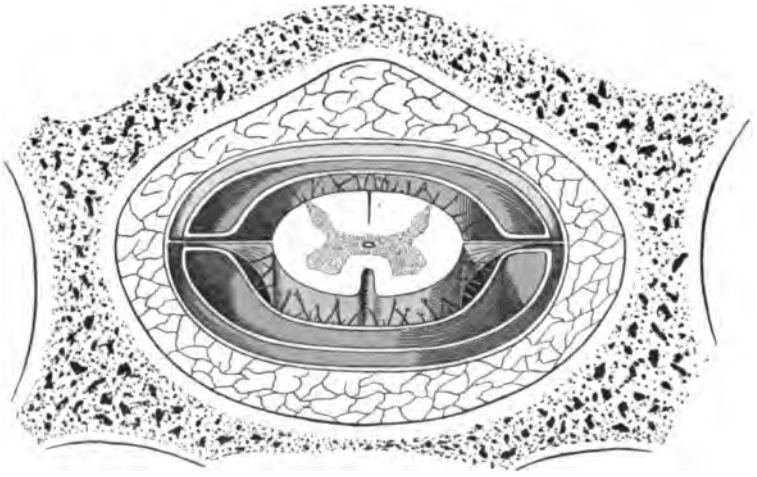

Fig. 71. Rückenmarkshäute. Schematische Darstellung.
Dura gelb. Arachnoidea grün. Pia (Ligamentum denticulatum) blau.

inneren Blatt, der eigentlichen Dura mater spinalis. Zwischen beiden Blättern liegt lockeres Bindegewebe, das große venöse Plexus führt und von Lymph-

Digitized by Google

spalten durchsetzt wird, Cavum epidurale s. interdurale. Die Dura mater reicht als langer, weiter Sack bis über den Conus medullaris, verengert sich in der Höhe des II. oder III. Kreuzbeinwirbels, überzieht dann als Filum durae matris spinalis das Filum terminale und geht schließlich in das Periost des Steißbeins über.

Arachnoidea spinalis.

Sie ist eine zarte gefäßlose Haut, wird von der Dura mater spinalis durch das Cavum subdurale, von der Pia mater spinalis durch den Subarachnoidealraum getrennt. Mit der Pia mater ist sie durch subarachnoide Fäden verbunden, die besonders stark und zahlreich gegen den Sulcus medianus posterior des Rückenmarks ziehen und im unteren Hals- und im Brustteil daselbst ein eigentliches Septum, das Septum subarachnoideale s. Septum cervicale intermedium bilden. Im Subarachnoidealraum zirkuliert der Liquor cerebro-spinalis.

Pia mater spinalis.

Sie umschließt als gefäßreiche, zarte Haut das Rückenmark und bildet durch Eindringen in die Fissura mediana anterior das Septum anterius. Mit der Dura mater spinalis tritt sie durch das Ligamentum denticulatum in Verbindung. Letzteres besteht aus 19—23 Zacken, die mit ihrer Basis an die Pia geheftet sind, von der Seitenfläche der Pia ausgehen, zwischen den vorderen und hinteren Wurzeln der Spinalnerven durchtreten und sich mit ihren Spitzen an der Dura mater befestigen. Dieses Ligamentum denticulatum dient als Befestigungsmittel (Aufhängeband) des Rückenmarks.

Digitized by Google

Digitized by Google

II. Teil.

Faserverlauf.

Digitized by Google

Digitized by Google

Methoden zur Erforschung des Faserverlaufs.

Die ältere Anatomie begnügte sich mit der Aufgabe, das Gehirn ohne weitere leitende Gedanken gewissermaßen von außen her einfach zu beschreiben. Aus dieser Zeit stammt jene Terminologie, die lediglich rein äußerlichen und zufälligen Ähnlichkeiten ihre Entstehung verdankt. Ich erinnere an die Bezeichnung der Vierhügel als »nates« und »testes«, an die Bezeichnung der Markkügelchen als Corpora mamillaria (Weiberbrüste), an den Calcar avis (Vogelklaue), an die Lyra Davidis, den Fornix (Gewölbe).

Zur genaueren Erforschung versuchten die ältesten Beobachter zunächst ein Hindernis, die Weichheit der zentralen Nervensubstanz, zu beseitigen, so durch verschiedene chemisch wirkende Mittel, wie Alkohol, Sublimat, Kochsalzauflösungen; auch die Kälte wurde angewandt, um dem Gehirn durch Gefrierenlassen eine größere Konsistenz zu geben, und schon GENNARI und REIL stellten ihre Beobachtungen an gefrorenen Gehirnen an. So begann man auf rein morphologischem Wege den inneren Zusammenhang der einzelnen Gehirnabschnitte zu ergründen, und bis zur Mitte des 19. Jahrhunderts bediente man sich dabei der Methode, durch direkte mechanische Zerfaserung des in Alkohol gehärteten Gehirns die Hauptfaserzüge darzustellen (GALL und SPURZHEIM, BURDACH, REIL, ARNOLD, FOVILLE).

Ein wesentlicher Fortschritt kam in die Hirnanatomie, als man begann, den Aufbau des Zentralnervensystems an Hand der Entwicklungsgeschichte zu studieren. Hier stehen TIEDEMANN und REICHERT an der Spitze. TIEDEMANN bemerkt in der Einleitung seiner Anatomie und Bildungsgeschichte des Gehirns, wie die Entstehungs- und Bildungsgeschichte des Gehirns im Embryo und Fötus als ein fast gänzlich vernachlässigter Teil der Anatomie und Physiologie des Gehirns dastehe. Er erwähnt das von HARVEY aufgestellte Gesetz, daß der Embryo des Menschen und der Tiere nicht in einer vollendeten und nur verkleinerten Gestalt erscheine, sondern daß er mit einer einfacheren Form beginne, daß er nach und nach niedere Bildungsstufen durchlaufe und endlich eine höhere Stufe der Ausbildung erreiche. Wie, sagte sich TIEDEMANN, sollte nicht auch in dem Bau des Hirnes des Embryos und des Fötus ein allmähliches Fortschreiten von einer einfacheren zu einer zusammengesetzteren Bildung stattfinden, und sollte dieses nicht Aufschlüsse geben über die Gestaltung und Bildung des im vollendeten Zustand so sehr verwickelten Hirnes?

Digitized by Google

TIEDEMANN hatte sich mehrere Jahre hindurch mit dem Bau des embryonalen und fötalen Gehirns beschäftigt; ihren Höhepunkt erreichte die reine Morphologie des Gehirns aber mit der von C. B. REICHERT angebahnten entwicklungsgeschichtlichen Betrachtungsweise. Sie hat uns weiterhin durch die Arbeiten von SCHMIDT, MIHALKOVICS, KÖLLIKER, HIS u. a. zu einer streng wissenschaftlichen Einteilung des Gehirns geführt, zur Aufstellung eines übersichtlichen morphologischen Grundplanes.

Durch diese »embryologische« Methode war viel gewonnen, aber durchaus nicht alles. Die Embryologie lehrt uns das Entstehen der Form durchschauen, aber sie sagt uns nichts über den inneren Zusammenhang der Teile, und doch kann ja erst ein klarer Einblick in diesen uns zum Verständnis der Funktion des Zentralnervensystems führen. Die Frage nach dem inneren Zusammenhang der Teile ist aber nichts anderes als die Frage nach dem Faserverlauf, und damit kommen wir auf eine neue Phase der Hirnerforschung. Wir können sie im Gegensatz zur rein morphologischen als die physiologische bezeichnen; denn die außerordentlich schwierigen und mühevollen Bestrebungen der neueren Forscher, über den verwickelten Faserverlauf im Zentralnervensystem ins klare zu kommen, sie alle gehen von physiologischen Gesichtspunkten aus und streben physiologischen Zielen zu.

Nachdem HELMHOLTZ bei wirbellosen Tieren und REMAK bei Wirbeltieren das Hervorgehen von Nervenfasern aus Nervenzellen nachgewiesen hatten, da war es klar, daß man mit der einfachen Zerfaserungsmethode nicht mehr auskommen konnte. Was die Neurologie jetzt erstreben mußte, das war nicht allein die genaue Beschreibung der äußeren Form, das war vor allem die Feststellung und Verfolgung der kompliziert verschlungenen Bahnen, welche jede Nervenfaser zurücklegt, das war der bestimmte Nachweis aller mannigfachen Verbindungen, die im Innern des Zentralnervensystems Zentrum mit Zentrum eingeht, die das Zentralnervensystem in Beziehung zum peripheren bringen. Wird die Verfolgung dieses Faserverlaufes schon im Gebiete der peripheren Nerven schwierig infolge der eigentümlichen Plexusbildungen und Anastomosen einzelner Nerven, so ist sie im zentralen Nervensystem, im Gehirn und Rückenmark, besonders schwer, da hier oft innerhalb eines kleinen Raumes die verschiedensten Bahnen nebeneinander verlaufen, da weiterhin Kreuzungen und Verfilzungen von Nervenfasern eine direkte Verfolgung der Nervenbahnen geradezu unmöglich machen.

Für die Verfolgung von Nervenbahnen auf weitere Strecken ist nun eine Methode von grundlegender Bedeutung geworden, die Methode der fortlaufenden Schnittreihen, deren Einführung wir BENEDIKT STILLING verdanken. Daß zur genauen Erforschung der feineren Textur die Zerlegung von Gehirn und Rückenmark in feine Segmente notwendig war, hatten schon ältere Forscher erkannt und verschiedene Wege zur Erlangung ihres Zweckes eingeschlagen. Schon ROLANDO verfertigte (1824) feine Querabschnitte aus gehärtetem Rücken-

Digitized by Google

mark mit dem Rasiermesser und untersuchte solche mit der Lupe. Aber die Segmente ROLANDOS waren nicht so fein, um bei stärkerer Vergrößerung gebraucht werden zu können; auch lag in der Anfertigung kein System. VALENTIN untersuchte (1836) das Rückenmark frisch geschlachteter Schafe und Tauben, indem er mit einem spitzen zweischneidigen Messer eine möglichst dünne Lamelle des Rückenmarks unter Wasser loslöste, dieselbe unter das Mikroskop brachte und unter vorsichtiger Anwendung von Kompression untersuchte. In dieser Weise untersuchte VALENTIN das Rückenmark lagenweise auf Längsschnitten, von außen nach innen gehend, und er selbst sprach bereits die Idee aus, daß für die richtige Erkenntnis des Rückenmarksbaues die lagenweise Erforschung die einzig richtige sei. Noch mehr als VALENTIN ging HANNOVER vier Jahre später derart vor. Er benützte in Chromsäure gehärtetes Gehirn und Rückenmark zur Untersuchung ihrer Schichtungsverhältnisse, indem er jene mit einem scharfen Messer in die feinsten Scheiben zerlegen und so Stück für Stück verfolgen konnte.

Kurze Zeit nach der Veröffentlichung der HANNOVERschen Arbeit begann der große Kasseler Arzt BENEDIKT STILLING seine Untersuchungen über den Bau des Rückenmarkes (1841). STILLING war der erste, der auf den Gedanken kam, ein Rückenmark in lauter aufeinander folgende möglichst dünne und durchsichtige Schnitte zu zerlegen, dann in jedem Schnitt die Verteilung der weißen und grauen Substanz und, von einem zum anderen Querschnitt fortschreitend, die Veränderung des Querschnittbildes zu studieren, um schließlich durch Reproduktion der einzelnen Bilder eine gewissermaßen durchsichtige Anschauung vom inneren Bau des Organs zu gewinnen. Diese Methode der fortlaufenden Schnittreihen, die STILLING selbst als »Untersuchung Schicht für Schicht« bezeichnet hatte, wird auch jetzt noch am meisten verwendet für die Untersuchung des Zentralnervensystems. Bei der unausgesetzten Anwendung, die sie auf Grund ihrer Leistungsfähigkeit in der Folge fand, konnte es aber nicht unterbleiben, daß doch die ursprüngliche Technik STILLINGS die mannigfachsten Umänderungen und Verbesserungen erfuhr. Erleichtert wurde die Anwendung der Methode durch bessere Härtung der Organe. Schon 1832 hatte LUDWIG JACOBSON das einfache chromsaure Kali als Konservierungsmittel für anatomische Präparate empfohlen. Diese Entdeckung JACOBSONS hat dann HANNOVER zuerst für histologische Untersuchungen in Anwendung gebracht. Die Chromsäure wurde später durch eines ihrer Salze aus der Technik verdrängt. Jedenfalls hat kein anderer als HEINRICH MÜLLER das große Verdienst, das saure chromsaure Kali in der jetzt so allbekannten Weise eingeführt zu haben. Von ihm rührt auch die klassische MÜLLERsche Flüssigkeit her, die sogar noch jetzt in ihrer ursprünglichen Zusammensetzung vielfach gebraucht wird. Späterhin folgte eine Menge neuer Härtungsmittel; das eine will ich ganz besonders erwähnen, da es in den letzten Jahren vermöge seiner vielfachen Vorzüge allgemeine Anwendung erfahren hat, das Formol, welches von BLUM 1893 in die histologische Technik eingeführt worden ist.

Digitized by Google

Erleichtert wurde ferner die Anwendung der Methode durch die Einführung der Mikrotome, die ein exaktes Schneiden und große gleichmäßige Schnitte ermöglichen, mit denen wir ein ganzes Gehirn in zahlreiche feinste Schnitte zerlegen können, ohne aus dieser Reihe einen zu verlieren. Wir können die Schnitte bezeichnen, wie sie aufeinander folgen, an jedem Schnitt die Topographie der grauen Substanz und der Faserbahnen feststellen und an Hand der Reihenfolge aus diesen Einzelbeobachtungen ein zusammenfassendes Bild der Architektonik des betreffenden untersuchten Hirnteils konstruieren.

Wesentlich erleichtert wurde die Anwendung der Stillingschen Methode aber durch die Methode der Färbung. Lange Zeit war Gerlachs Karminfärbung die dominierende. Ein wichtiger Fortschritt wurde durch Weigerts vortreffliche Hämatoxylinmethode erzielt. Gegenwärtig verfügen wir über eine ganz bedeutende Zahl verschiedener Farbstoffe, deren Anwendung zur Erforschung des Faserverlaufs zweckmäßig ist. Aber weder die Weigertsche Färbung noch irgendein anderes der bis dahin empfohlenen und angewendeten Verfahren konnte über diejenigen Fragen Klarheit bringen, deren Beantwortung seit jeher am meisten erstrebt war für das richtige Verständnis vom Bau des Nervensystems. Man fragte sich immer wieder: Wie verhält sich die Nervenfaser zur Nervenzelle? Wie verhalten sich die Nervenzellen zueinander? Wie entspringen und wie enden die Nervenfasern im Gehirn und Rückenmark?

Zwei Methoden waren nun in dieser Hinsicht bahnbrechend, Ehrlichs Methylenblaumethode und Golgis Silbermethode. Ehrlichs Verfahren stammt aus dem Jahre 1886, beruht auf der Färbung des lebenden Nerven durch Methylenblau und ist später durch Retzius, Apathy, Bethe u. a. vervollkommnet worden. Golgis Methode ist älteren Datums. Schon seit einer Reihe von Jahren hatte der italienische Forscher durch Behandeln von Gehirnsubstanz mit chromsauern Salzen nnd mit Silbersalpeter Präparate erhalten, an welchen die Nervenzellen und ihre Ausläufer als dunkle Figuren in größter Schärfe hervortraten. Golgi hatte seine Methode schon 1873 beschrieben, aber seine Beobachtungen waren anfangs wenig bekannt geworden. Erst durch die Publikation einer größeren Arbeit im Jahre 1886 hat Golgi allgemeine Aufmerksamkeit erregt, und seine Ergebnisse und Methoden sind zum Ausgangspunkt energischer Durchforschung des Zentralnervensystems geworden. Namentlich konnte der spanische Gelehrte Ramón y Cajal durch die Anwendung der Golgischen Methode bei Embryonen und jungen Tieren zu Ergebnissen gelangen, die manche der herrschenden Fragen teils gelöst, teils in ein neues Licht gebracht haben. Und erst durch die Untersuchungen dieses Forschers, dem sich bald auch andere, wie hauptsächlich von Kölliker, von Lenhossék, van Gehuchten, Retzius, anschlossen, trat nun ein klares Bild an Stelle der früheren Schemata. Als Hauptresultat der Ermittelungen ergab sich, daß die Nervenfasern nichts anderes sind, als außerordentlich lang ausgewachsene Ausläufer von Nervenzellen, daß jede Nervenfaser vom Anfang bis zur Endigung

Digitized by Google

als Bestandteil einer einzigen Nervenzelle aufzufassen ist, daß jede Nervenzelle mit der von ihr abgehenden Nervenfaser eine histologische Individualität, eine Nerveneinheit darstellt. WALDEYER hat einer solchen anatomischen Einheit den Namen »Neuron« gegeben und damit die Neurontheorie begründet.

Die STILLINGsche Methode gestattet uns, eine Nervenbahn auf lange Strecken hin zu verfolgen. Die Verfolgung ist aber nur möglich und sicher, solange die Faserzüge, aus denen eine Bahn besteht, keine Unterbrechung erleiden, solange sie aus der Schnittebene nicht abbiegen oder sich nicht aus einem Bündel in zahlreiche auseinandergehende Fasern spalten. Ein genaues Auffinden und Verfolgen der Faserbahnen, auch wenn sie nach den verschiedensten Richtungen abzweigen oder sich auflösen, haben die Umschau nach weiteren neuen Methoden erfordert.

Eine dieser weiteren Methoden bildet die pathologisch-anatomische Methode, die Untersuchung der sekundären Degenerationen. Schon ROKITANSKY teilt in der ersten Auflage seiner pathologischen Anatomie 1847 mit, daß die Atrophie des Gehirns infolge von Apoplexie und Entzündung Atrophie verschiedener Faserzüge, ja bei größerer Ausdehnung den Schwund einer ganzen Hemisphäre und der ihr zugehörigen Stammfaserung im Gefolge habe. Die Mitteilung blieb eine Zeitlang unbeachtet. 1850 beschrieb LUDWIG TÜRCK diese sekundären Degenerationen näher, und er folgerte nun aus seinen Befunden, daß in jenen Fällen von Rückenmarksquertrennung in den sekundär degenerierenden Rückenmarkssträngen physiologische Leitungsrichtung und Degenerationsrichtung identisch, die Degeneration selbst in der funktionellen Störung bedingt sei. Trotz dieser überaus wichtigen Resultate betraten nach TÜRCK zunächst nur wenige Forscher selbsttätig diese Bahn der Forschung; in den letzten Jahren aber hat man sich dieser Methode allgemein bedient, und sind durch die zahlreichen Arbeiten unsere Kenntnisse vom Faserverlauf im Zentralnervensystem bedeutend erweitert worden. Die Methode beruht auf dem Grundsatz, daß jede Nervenfaser in ihrer Funktion abhängig ist von der zugehörigen Nervenzelle. Zerstörung der Nervenzelle oder Lostrennung der Nervenfaser von ihrer Zelle führt zur Degeneration der betreffenden Faser. Denkt man sich also eine im Rückenmark absteigende Bahn in ihrem Verlaufe an irgendeiner Stelle zerstört. Was geschieht? Die unterhalb der Verletzung befindlichen Nervenfasern sind vom trophischen Zentrum abgetrennt, sie entarten. Diese Entartung oder sekundäre Degeneration setzt sich im Rückenmark nach abwärts fort. Untersucht man jetzt einen Querschnitt dieses Rückenmarks unterhalb der Läsionsstelle und vergleicht ihn mit dem Querschnitt eines normalen Rückenmarks, dann läßt sich die Stelle der Degeneration leicht auffinden, die betreffende Bahn auch an Hand von Schnittserienpräparaten genau verfolgen.

Dieser Methode der Untersuchung sekundärer Degeneration schließt sich die physiologische Methode oder die Methode der Vivisektion eng

Digitized by Google

an. Wir können an einem Versuchstiere bestimmte Nervencentra oder Nervenfasern direkt reizen oder zerstören und aus den dabei auftretenden Erscheinungen auf Beziehungen der Nervencentra oder Nervenbahnen zu peripheren Teilen schließen; dadurch wird uns auch eine funktionelle Trennung der Nervenfasern durchführbar.

Auf einem ähnlichen Prinzip wie das Vivisektionsverfahren beruht die pathologische Methode. Auch hier handelt es sich um Zerstörung von Teilen des Zentralnervensystems, aber diese Zerstörungen sind keine experimentellen, sondern bedingt durch Bildung krankhafter Prozesse. Hierher gehört vor allem das Studium der pathologischen Veränderungen bei bestimmten Rückenmarkserkrankungen, den Systemerkrankungen.

Durch die experimentelle Methode, die mit so großem Erfolge bei Tieren angewandt wird, ist es uns möglich, an Hand der Degenerationen den Verlauf der Faserbündel zu verfolgen und zu studieren. Dieselbe Methode, nur unter bestimmten Verhältnissen angewandt, ist die von GUDDEN und seinen Schülern gebrachte Atrophiemethode oder die Methode der Entwicklungshemmung. Die GUDDENsche Methode unterscheidet sich von den anderen experimentellen Methoden dadurch, daß sie den Angriff gegen das junge Tier richtet. Der Hauptunterschied besteht dabei darin, daß nach einem Eingriff beim neugeborenen Tier der ganze Prozeß viel rascher verläuft wie beim Erwachsenen. Die Resorption der Zerfallsprodukte der abgestorbenen Elementarteile geht beim Neugeborenen viel rascher und vollständiger vor sich, so daß von den Fasern kaum eine Spur und von den Zellen nur wenige Reste mehr übrigbleiben. Zudem ist die Technik eine relativ leichte, ferner besteht der wesentliche Vorteil, wie GUDDEN selbst sagt, in der fast unglaublich raschen und schönen Heilung der Verwundungen ohne störende sekundäre Vorgänge.

1852 hatte WALLER gezeigt, daß bei einer durchschnittenen peripheren motorischen Nervenfaser der periphere Stumpf der Degeneration anheimfällt. Lange Zeit glaubte man, daß dabei nur das periphere Stück degeneriere und das zentrale Stück frei von jeder Alteration bleibe. Seit den von RANVIER über Degeneration und Regeneration der durchschnittenen Nerven erfolgten Arbeiten weiß man, daß auch das zentrale Stück wichtige Modifikationen erleidet. RANVIER zeigte, daß im zentralen Stück der Achsenzylinder neue Fibrillen bildet, die zu neuen Nerven werden, sich der Scheide des degenerierten peripheren Stückes gleichsam als eines Stützpunktes bedienen, um zur Peripherie zu gelangen und daselbst zu enden. Der Nerv nimmt seine Funktion wieder auf, er ist regeneriert. Findet aber aus irgendeinem Grunde der sich neu bildende Nerv keinen Stützpunkt, dann ist die Weiterentwicklung gehemmt, es bildet sich eine Nervengeschwulst, ein Neurom, wie wir es beispielsweise in den Amputationsstümpfen beobachten. Aber in diesen Fällen und besonders in alten Fällen hat man einen gewissen Grad von Atrophie des Nerven, ebenso

Digitized by Google

auch eine Abnahme der Zahl der zugehörigen Nervenzellen beobachten können. Diese Veränderungen sind nun äußerst rapide und ausgeprägte, sobald der Eingriff bei jungen Individuen erfolgt, sie sind es ganz besonders bei Neugeborenen. Reißt man einem neugeborenen Tier einen motorischen Nerven aus, oder zerstört man bestimmte Regionen der Hirnrinde, oder macht man partielle Durchschneidungen des Rückenmarks, immer beobachtet man nicht nur eine Degeneration der Fasern im peripheren losgetrennten Stumpf, sondern auch Atrophie und selbst vollständigen Schwund der Ursprungszellen. GUDDEN glaubte anfangs, es sei dieser Unterschied von der WALLERschen Degeneration dem Eingriff beim Neugeborenen zuzuschreiben; später erkannte er, daß hier nicht das Alter, sondern der Ort maßgebend sei. FOREL hat denn auch festgestellt, daß das Absterben der Zelle nach Zerstörung der zugehörigen Faser sowohl beim Erwachsenen wie beim Neugeborenen stattfindet. Der Tod des Elementes hängt nur von dem Orte ab, wo die Faser durchtrennt wird. Bei Durchtrennung eines motorischen Nerven an der Peripherie kommt es nur zu einem langsamen Siechtum und zu einer Verkleinerung der Zellen und Fasern des zentralen Stumpfes; bei Durchtrennung des gleichen Nerven an seiner Austrittsstelle aus dem Gehirn sterben sowohl die zentralen Wurzeln als alle Ursprungszellen des Nervenkernes ab. — Die GUDDENsche Methode ist reich an Ergebnissen. GUDDEN selbst hat zuerst 1872 und 1874 durch Exstirpation der motorischen Zone der Hirnrinde bei Hunden bewiesen, daß die Pyramidenbahn direkt von der Hirnrinde zum Rückenmark zieht; ferner sei erwähnt die Feststellung der Ursprungskerne fast aller motorischer Hirnnerven, des Verlaufes der Schleife, der Endigung des Tractus opticus.

Dieser GUDDENschen Methode schließen sich die pathologischen Fälle von frühzeitiger Läsion und nachfolgender Atrophie bestimmter Teile des Zentralnervensystems, ferner die Fälle der angeborenen Mißbildungen im Bereich des Zentralnervensystems an.

Die Lehre vom Faserverlauf wurde aber weiterhin durch jene Methode ganz besonders gefördert, die uns FLECHSIG gebracht hat, die embryologische Methode, die Untersuchung der Entwicklung der Nervenfasern. Die Methode beruht auf der Tatsache, daß im Zentralnervensystem die verschiedenen Fasersysteme sich zu einer bestimmten, aber für die einzelnen Systeme verschiedenen Zeit mit Mark umhüllen. Bei der Untersuchung des kindlichen Gehirns erkennt man, daß gewisse Fasern bereits markhaltig sind, während andere noch kein Mark besitzen. Dieser Unterschied zwischen markhaltigen und marklosen Fasern ist mikroskopisch leicht wahrnehmbar, und so bietet die Untersuchung des Nervensystems in seinen verschiedenen Entwicklungsstadien die Möglichkeit, bestimmte Fasersysteme abzugrenzen und weiter zu verfolgen.

Eine Methode, die uns sowohl für die Morphologie als auch ganz besonders für die genaue Erforschung des Faserverlaufs viel gebracht hat, ist schließlich die vergleichend-anatomische Methode. Da bei den

Digitized by Google

verschiedenen Tierklassen diese oder jene Hirnteile entsprechend der verschiedenen funktionellen Ausbildung verschieden entwickelt sind, erbringen uns Untersuchungen auf dem Gebiete der vergleichenden Anatomie mannigfache Aufschlüsse über den gegenseitigen Zusammenhang einzelner Teile des Zentralnervensystems.

Endlich versuchte man auch die Kombination der verschiedenen Methoden. EDINGER verband die vergleichend-anatomische Methode mit der FLECHSIGschen Methode, BECHTEREW kombinierte die Vivisektion mit der Untersuchung der Entwicklung und schuf die embryologisch-physiologische Methode. Vortreffliche Resultate erzielte BECHTEREW auch durch die von ihm begründete pathologisch-physiologische Methode, die in der Untersuchung der sekundären Degenerationen bei gleichzeitiger Reizung der degenerierten Teile durch den elektrischen Strom besteht.

Histogenese des Nervensystems.

Die Elemente des Nervensystems entwickeln sich aus dem äußeren Keimblatt oder Ektoderm. Wie wir bereits gesehen, entstehen Gehirn und Rückenmark aus einem breiten in der Medianebene gelegenen Streifen des Ektoderms. Hier entsteht die Medullarplatte, die nach außen vom Hornblatt abgegrenzt wird. Die Medullarplatte senkt sich ein und erhebt sich zugleich mit ihren Rändern über die Keimoberfläche. Es entsteht die von den Medullarwülsten begrenzte Medullarrinne. Die Medullarrinne schließt sich weiterhin zum Medullarrohr (S. 3 u. 4).

Die Medullarplatte oder das spätere Medullarrohr besteht zuerst aus dicht gedrängten Epithelzellen, deren jede die ganze Dicke der Schicht durchsetzt. Es zeigt also ursprünglich das ganze Rohr den Charakter eines einschichtigen Zylinderepithels, dessen Zellen auf der einen Seite durch die Membrana limitans externa, auf der anderen Seite durch die Membrana limitans interna begrenzt sind (Fig. 72). Jede Epithelzelle schließt einen ovalen voluminösen Kern in sich. Zwischen den Epithelzellen findet man im inneren Gebiet unregelmäßig zerstreut andere voluminöse Zellen, die sich durch ihre runde Form und das homogene transparente Protoplasma von den Epithelzellen deutlich unterscheiden. Nach HIS bezeichnen wir diese Zellen als Keimzellen.

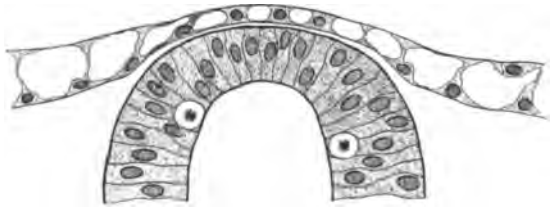

Fig. 72. Medullarrohr, darüber das Hornblatt. Epithelzellen und zwei Keimzellen. (Nach HIS modifiziert.)

Digitized by Google

Die Epithelzellen vermehren sich rasch, sie werden dadurch seitlich gedrückt und ziehen sich in die Länge. Ihre Kerne lagern sich in verschiedener Höhe und täuschen derart 3—4—6 Lagen vor. In Wahrheit aber bewahren die Zellen vollständig den Charakter des einschichtigen Zylinderepithels.

Frühzeitig nun wandelt sich ein Teil der Epithelzellen um. Sie wachsen zu Spongioblasten — His — aus. Aus den Spongioblasten entwickeln sich aber weiterhin die Stützelemente, die Ependymzellen und die Neurogliazellen.

Ein anderer Teil der Epithelzellen gestaltet sich zu birnförmigen Zellen, sie werden zu Neuroblasten — His —; aus ihnen entstehen die Nervenzellen.

Beide Zellarten, die Spongioblasten wie die Neuroblasten, gehen also aus den ursprünglichen Ektodermzellen der Medullarplatte hervor. Die obenerwähnten Hisschen Keimzellen sind nichts anderes als in Mitose begriffene Zellen der ursprünglichen Markanlage und stellen Elemente dar, durch deren Teilungen das Material für die Vermehrung einerseits der indifferenten Ektodermzellen, als auch andererseits ihrer Abkömmlinge, der Spongioblasten und der Neuroblasten, geliefert wird.

Entwicklung der Ependymzellen und der Neurogliazellen.

Die Ependymzellen bewahren im fötalen Stadium den Charakter eines Epithels und die Beziehungen zur Membrana limitans externa und interna. Im Gehirn wie im Rückenmark erstrecken sich die Zellen von der Innen- zur Außenfläche des Markes. Mit der Zunahme des Markes an Umfang verlängern sich die Zellen. Der innere, dem Zentralkanal näher gelegene Teil der Zelle bewahrt mehr den Charakter eines Zellkörpers — Ependymzelle —, der äußere Teil verdünnt sich allmählich zu einer zarten Faser, die als Ependymfaser das Mark radiär durchsetzt. Das ganze System stellt das Ependymsystem oder das Ependymium dar.

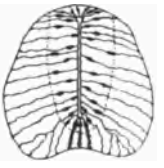

Fig. 73. Querschnitt des Medullarrohres eines viertägigen Hühnerembryos. (Nach Lenhossék.)

Betrachten wir dieses Ependymgerüst etwas näher. Eine ganz besondere Anordnung der Ependymzellen finden wir im Rückenmark. Auf einem Querschnitt durch das Medullarrohr eines 3—4 tägigen Hühnerembryos (Fig. 73) erkennen wir, wie die Ependymfasern vom Zentralkanal her seitlich fast parallel, ventral und dorsal radiär divergierend, das Mark durchziehen. Dadurch, daß in den dem Zentralkanal zugekehrten Lagen des Medullarrohres die kernhaltigen Teile zusammengedrängt werden, entsteht hier eine breite kernreiche Schicht, die Innenschicht — His —, die Ependymkernzone — von Lenhossék —. Im allgemeinen entspricht diese Zone dem späteren Epithel

Digitized by Google

des Zentralkanals. Die Ependymfasern der späteren vorderen Kommissur haben ein rauhes Aussehen, sie sind plump und mit Stacheln besetzt, auch zeigen sie wie die seitlich von ihnen gelegenen Ependymfasern bereits eine leicht meridianartige Anordnung. In etwas späteren Stadien zeigen die Ependymfasern, besonders im inneren Abschnitt, Varikositäten; sie unterliegen außerdem in ihren äußeren Abschnitten vielfach einer Teilung in mehrere Äste, die alle zur Peripherie ziehen und daselbst mit kleinen dreieckigen Verbreiterungen enden.

Betrachten wir nun das Ependymgerüst an Hand eines Querschnittes durch das Rückenmark eines 14 cm langen menschlichen Embryos. Die schlanken spindelförmigen Zellkörper der Ependymzellen bilden am Zentralkanal einen zierlichen Epithelkranz. Jede Zelle trägt zuinnerst einen verdickten Saum (Membrana limitans interna) und von dessen Mitte hervorragend ein Härchen, das schon sehr frühzeitig vorhanden ist. Am basalen Pol gehen die Zellkörper in einen feinen glatten Fortsatz über, der radiär gegen die Oberfläche zieht und daselbst mit einer kleinen kegelförmigen Verdickung endet.

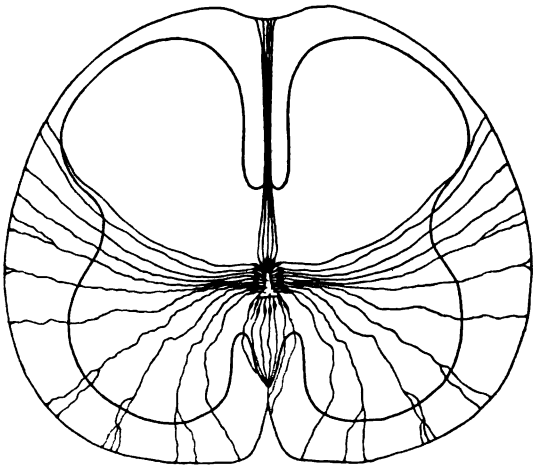

Fig. 74. Rückenmark eines 14 cm langen menschlichen Embryos. Ependymgerüst. (Nach Lenhossék.)

Im äußersten Abschnitte teilen sich die Fasern in der Regel spitzwinkelig in 2—3 Äste. In der Gegend der vorderen Kommissur erscheinen die Ependymfasern derber und zeigen deutlich die meridianartige Anordnung — vorderes Keilstück (Retzius) —. Dorsal in der Mittellinie bilden die Ependymfasern das hintere Keilstück (Retzius) und treten dann zum hinteren Ependymstrang oder Septum posterius zusammen, das in gerader Richtung nach hinten verläuft und daselbst im Bereiche des schwachen Sulcus medianus posterior die Oberfläche erreicht. In den seitlichen hinteren Teilen fehlen die Ependymfasern infolge der späteren Obliteration des dorsalen Teiles des Zentralkanals.

In dieser Periode repräsentieren die Ependymzellen mit ihren Fasern bereits einen bescheidenen Anteil am Stützgerüst. Sie bilden gleichsam das Skelett des gesamten Gliagerüstes, das Urgerüst des Markes.

Was geschieht nun weiterhin mit dem Ependymgerüst? Wie verhält es sich im Rückenmark des entwickelten Menschen? Strahlen auch späterhin

Digitized by Google

alle Ependymfasern zur freien Oberfläche aus? Für die höheren Vertebraten wird dieses Ausstrahlen nur bezüglich des vorderen Keilstückes und des Septum posterius allgemein zugegeben, die seitlichen Ependymzellen unterliegen im Laufe der Entwicklung einer Atrophie. In späteren Stadien findet man also folgendes: Die vorderen Ependymzellen laufen in derbe Fortsätze aus, die den Boden der Fissura mediana anterior und die benachbarten Teile der Seitenwand erreichen. Die meridianartige Anordnung ist verwischt, die Fasern bilden ein förmliches Gewirr, wodurch die ganze Figur ihre frühere typische Form einbüßt. Die hinteren Ependymzellen ziehen unter Bildung des Septum posterius zum oberflächlichen Sulcus medianus posterior. Bevor sie sich zum Septum vereinigen, zeigen sie unmittelbar dorsal vom Zentralkanal eine mehr lockere Anordnung, die an den früheren Ependymkeil erinnert. Das Gebiet der seitlichen Ependymfasern ist im ausgebildeten Rückenmark beschränkt, da diejenigen Zellen, deren Fortsätze zur Bildung des vorderen und hinteren Ependymkeils zusammentreten, ventral und dorsal ziemlich weit auf die Seitenwand des Zentralkanals übergreifen und damit nur ein kleines Stück dieser Seitenwand für die seitlichen Ependymzellen übriglassen. Die Fasern erreichen nach kurzem Verlauf ihr Ende, indem sie sich in der Regel in zwei bis drei frei auslaufende Zweige teilen.

Diese Verkümmerung des Ependymgerüstes ist eine Erscheinung, die den höheren Formen zukommt, die gegebene Darstellung bezieht sich zudem nur auf das Rückenmark. In anderen Teilen des Zentralnervensystems behalten die Ependymzellen und Ependymfasern auch nach vollendetem Wachstum ihre embryonale Form.

Die Ependymzellen sind also phylogenetisch wie ontogenetisch die ältesten Zellen des Stützgerüstes, sie stammen direkt von Ektodermzellen ab oder sind diese selbst in modifizierter Weise. Im weiteren Verlaufe bilden sich die Elemente und insbesondere die Ependymfasern in verschiedenem Grade zurück; ein Teil von Ependymzellen wandert späterhin aus und wird zu Neurogliazellen.

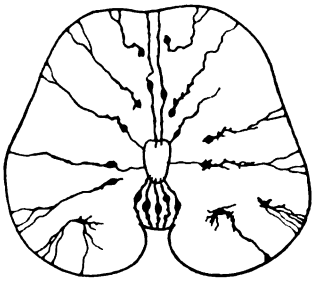

Fig. 75. Entwicklung der Neurogliazellen. Rückenmark des zehntägigen Hühnchens. (Nach Lenhossék, vereinfacht.)

Die Neurogliazellen entstehen erst nach der Bildung des Ependymgerüstes. Betrachten wir das Rückenmark eines zehntägigen Hühnchens. In dieser Periode findet man einige Elemente, die ganz den Ependymzellen gleichen, ihre Fasern ziehen ebenfalls zur Peripherie und enden daselbst mit kegelförmigen Verdickungen. Von den eigentlichen Ependymzellen unterscheiden sie sich aber dadurch, daß ihre Zellkörper nicht mehr am Zentralkanal, sondern weiter auswärts gelegen sind. Anfangs findet man solche Zellen nur in den dem Zentralkanal benachbarten Teilen und in spärlicher Anzahl vorhanden,

Digitized by Google

später aber sind sie zahlreicher vertreten und finden sich auch in den peripheren Teilen. Das erklärt uns die Entstehungsweise der Neurogliazellen. Die Zellen liegen anfangs wie die Ependymzellen am Zentralkanal, dann aber wandert der Zellkörper aus dem Bereich des Epithels aus, der dem Zentralkanal zugekehrte Teil des Zellkörpers wird zu einem dünnen Fäserchen, das später verschwindet. Am früher glatten Zellkörper zeigen sich kleine Spitzchen und Ästchen, ebenso finden sich solche dornenartige Auswüchse auf eine kurze Strecke weit an dem vom Zellkörper zur Peripherie ziehenden Fortsatze. Solche ausgewanderte Zellen sind anfangs nur in spärlicher Anzahl vorhanden, später aber nimmt die Zahl beträchtlich zu, und die Zellen verteilen sich mehr oder weniger gleichmäßig über den ganzen Querschnitt des Rückenmarks. Dieses radiäre Stützsystem bildet beim Menschen und den höheren Säugern eine embryonale Erscheinung. Später aber wird das Bild ein anderes. Der radiäre Typus verschwindet, die Zellform ändert sich. Die kleinen Spitzen und Ästchen entwickeln sich ganz bedeutend, während der zur Peripherie ziehende Fortsatz atrophiert; die Zellen werden zu eigentlichen Spinnenzellen oder Neurogliazellen. Die so entstandenen Neurogliazellen machen also verschiedene Entwicklungsstadien durch, sie sind zuerst Ependymzellen, dann radiäre Stützzellen, und erst aus letzteren gehen die Neurogliazellen hervor.

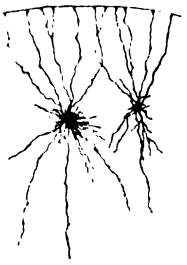

Fig. 76. Neurogliazellen aus der weißen Substanz des Rückenmarks eines 30 cm langen Embryos. (Nach Lenhossék.)

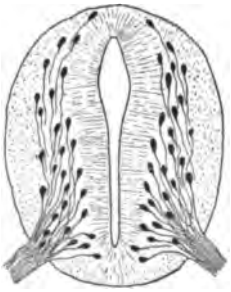

Fig. 77. Durchschnitt durch das Rückenmark eines vierwöchentlichen menschlichen Embryos. (Nach His, vereinfacht.) Innerste, dem Zentralkanal anliegende Schicht = Innenschicht. Mittlere Schicht = Mantelschicht, Lage der Neuroblasten. Periphere Schicht = Randschleier.

Entwicklung der Nervenzellen.

Die Nervenzellen entstehen aus den Neuroblasten — His —. Diese Neuroblasten entwickeln sich in der innersten, dem Zentralkanal anliegenden Schicht des Medullarrohres, wandern von da durch die Innenschicht — His — nach außen und lokalisieren sich in einem in dorsoventraler Richtung sich ausdehnenden Gebiet, das innen von der Innenplatte, außen vom sog. Randschleier — His — begrenzt wird. Betrachten wir den Querschnitt durch das Medullarrohr eines vierwöchentlichen menschlichen Embryos (Fig. 77). In der Mitte finden wir den spaltenförmigen Zentralkanal; ihm angrenzend liegt die Innenplatte, außerhalb derselben folgt die Lage der Neuroblasten, die im ventralen Teile breit ist, dorsalwärts dünner wird. Mit His bezeichnen wir diese Lage

Digitized by Google

als Mantelschicht. Peripherwärts schließt sich der Mantelschicht der Randschleier an.

Die Neuroblasten sind birnförmige Zellen mit ovalem Kern, die peripherwärts einen Fortsatz entsenden, der an seinem Ende eine charakteristische Endverdickung, die Wachstumskeule (CAJAL), trägt und welcher nichts anderes ist als die spätere Nervenfaser. Während nun die Fasern in raschem Wachstum ihrem Endziel zustreben, ändern die Zellen ihre Form. An der Oberfläche bilden sich kleine Höckerchen und zackige Hervorragungen. Diese Vorsprünge verlängern sich späterhin, sie werden zu derben, mit Knötchen besetzten Ästen, und durch das weitere Auswachsen der Knötchen und die mannigfaltige Teilung der Auswüchse entstehen die späteren Protoplasmafortsätze oder Dendriten der Zellen.

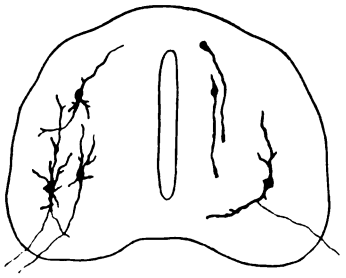

Fig. 78. Weitere Entwicklung der Neuroblasten. Rechts zwei Neuroblasten, deren Fortsätze die Wachstumskeule tragen. (Nach RAMÓN Y CAJAL.)

So bildet sich die Nervenzelle als selbständiges Individuum, sie umfaßt den Zellkörper und die aus ihm auswachsenden protoplasmatischen Ausläufer oder Dendriten und entsendet den feinen Nervenfortsatz oder Neuriten, der in seinem weiteren Auswachsen zur Nervenfaser wird.

Entwicklung der Zellen der Cerebro-Spinalganglien und der sympathischen Ganglien.

Die Ganglien entwickeln sich aus einem ektodermalen Zellstreifen an der Stelle, wo die Medullarplatte in das Hornblatt übergeht. Dieser Ganglienstrang nimmt im Stadium der Medullarrinne die vorspringende Firste der Medullarplatte in Anspruch und vereinigt sich bei der Medullarrohrabschnürung vorübergehend mit dem der anderen Seite zu einem einheitlichen medialen Strang. Durch die Bildung des Medullarrohres werden die Elemente des Ganglienstranges, die Ganglioblasten, nach außen verlagert und bilden nun zu beiden Seiten des Medullarrohres segmental angeordnete Zellgruppen, die Ganglienanlagen, die zukünftigen Ganglien. Während des Herabgleitens am Medullarrohr nehmen die Ganglioblasten spindelförmige Gestalt an; diese Form wird in der Folge noch ausgesprochener, die beiden zugespitzten Enden wachsen allmählich zu je einer Nervenfaser aus, von denen die zentrale als hintere

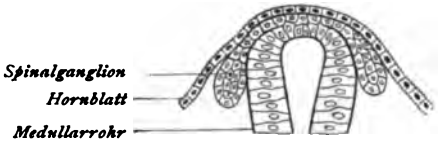

Fig. 79. Entwicklung des Ganglienstranges. Schematische Darstellung.

Digitized by Google

Wurzelfaser in die dorsale Partie des Markes hineinwächst, die andere als periphere sensible Faser durch den Körper hindurch zu den sensibeln Endbezirken zieht. Diese Bipolarität der Ganglienzellen verschwindet später, die

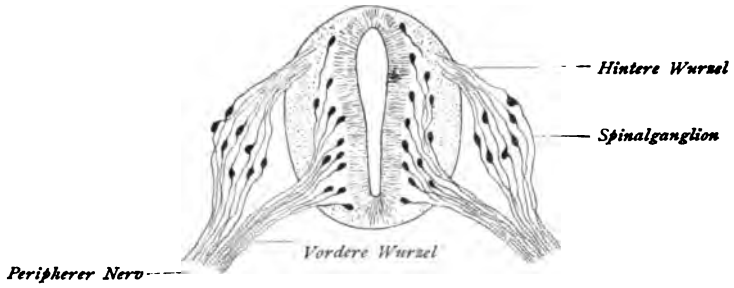

Fig. 80. Neuroblasten und Ganglioblasten.

Zellen werden zu unipolaren Elementen. Diese Unipolarisation zeigt sich nicht nur an den Spinalganglienzellen, auch die Zellen der den Spinalganglien entsprechenden Ganglien der Hirnnerven sind unipolare Elemente. Einzig das Ganglion acustici birgt dauernd bipolare Zellen.

Die sympathischen Ganglien stammen aus den Cerebro-Spinalganglien ab. Nach His jr. handelt es sich bei diesen Entwicklungsvorgängen um eine wirkliche Auswanderung von zelligen Elementen aus den Spinalganglien.

Die Formelemente des Nervensystems.

Die Formelemente des Nervensystems sind die Stützzellen und die Nervenzellen.

A. Die Stützzellen zerfallen in:

Ependymzellen und Neurogliazellen. Die Ependymzellen bilden die epitheliale Auskleidung, das Ependym des Zentralkanals und dessen Fortsetzungen (IV. Ventrikel, Aquaeductus cerebri, III. Ventrikel, Seitenventrikel).



Fig. 81. Neurogliazellen. Großhirnrinde des Menschen.

Die Neurogliazellen (Spinnenzellen oder Astrocyten) kommen in allen Teilen der grauen und weißen Substanz vor und bilden mit ihren zahlreichen Ausläufern ein eigentliches Gerüst, das Astropilema oder Spongiopilema. Als Hauptformen unterscheiden wir Kurzstrahler und Langstrahler. Alle Zellen besitzen zahlreiche Fortsätze, die selten gleichmäßig zerteilt rings vom Umfang des Zellkörpers entspringen, sondern gewöhnlich in einzelnen dichten Büscheln wie Strahlenbündel austreten. Die Fortsätze sind fein, meist von gleicher Stärke und von Anfang bis zum Ende gleich dick und enden frei;

Digitized by Google

sie ziehen bei der Mehrzahl der Zellen nach allen Richtungen hin, man findet aber auch Astrocyten, bei denen die Ausläufer eine einseitige Entwicklung zeigen oder an beiden Polen einer Zelle entspringen.

Lange Zeit faßte man das eigentliche Stützgewebe des Nervensystems oder die Neuroglia (abgesehen vom Bindegewebe, von Blut- und Lymphgefäßen) als eine Art Grundsubstanz auf, worin die Nervenzellen und Nervenfasern eingebettet sind. Die Hauptrolle spielte dabei eine Art Kittsubstanz, die Glia, ein eigentliches Bindemittel, wozu noch besondere Zellen und faserige Elemente, die Gliazellen und Gliafasern, gehörten. KEUFFEL gelang es zuerst (1811), an Rückenmarksschnitten durch Auspinselung des Markes ein förmliches Maschenwerk darzustellen, und er glaubte, daß dieses Maschenwerk nichts anderes darstelle als Fortsetzungen der Pia mater. ARNOLD und VIRCHOW nennen die Neuroglia eine körnige Grundmasse, aber schon VIRCHOW konnte (1853) in dieser Grundmasse runde oder linsenförmige Zellen nachweisen, und er hielt schon damals das Gewebe für ein Gewebe nervöser Natur und glaubte, daß aus diesem Gewebe die Nervenzellen sich entwickeln würden. Etwas weiter gelangte BIDDER, er spricht bereits von Fibrillen und von sternförmigen, mit Ausläufern versehenen Zellen. 1863 erwähnt KÖLLIKER, daß das Stützgewebe des Nervensystems aus nichts anderem als aus einem Komplex sternförmig verästelter Zellen bestehe, die durch ihre Verbindung ein Netzwerk für die nervösen Elemente darstellen; er nahm dabei allerdings noch an, daß es sich um Anastomosen zwischen den Zellfortsätzen handle. Erst DEITERS gelang es, auf dem Wege der Isolation die Neurogliazellen in richtiger Form darzustellen. Das größte Verdienst gebührt aber GOLGI. Durch seine Untersuchungen wurde klar, daß die Neuroglia kein eigentliches Gewebe ist, sondern daß sie repräsentiert werde durch bestimmte für sich bestehende Zellen, die Neurogliazellen, Spinnenzellen oder Astrocyten.

B. Die Nervenzellen. Die erste genauere Beschreibung der Nervenzelle gab REMAK 1838. 1851 fand dann R. WAGNER an den Nervenzellen der elektrischen Lappen am Torpedogehirn, daß von den aus der Zelle austretenden Fortsätzen nur ein einziger mit einer Nervenfaser zusammenhängt. Über ähnliche Erfahrungen berichtete 1854 REMAK in seinen Untersuchungen an den Nervenzellen der grauen Vordersäulen des Rückenmarks beim Ochsen. Diese WAGNER-REMAKsche Beobachtung wurde von DEITERS 1865 durch seine Untersuchungen am menschlichen Gehirn und Rückenmark bestätigt. DEITERS fand, daß unter den zahlreichen von einer Nervenzelle ausgehenden Fortsätzen einer immer ungeteilt verläuft, während die anderen häufigen Teilungen unterliegen. Er nannte den ungeteilten Fortsatz Nervenfortsatz oder Achsenzylinderfortsatz, die geteilten Fortsätze bezeichnete er als Protoplasmafortsätze. DEITERS hatte sich bei seinen Untersuchungen der Methode der Isolation bedient; dieses Zerzupfungsverfahren ward noch lange in der Folge benutzt zur Darstellung der Nervenzellen. Es ist jedoch klar, daß andere Forscher bei dieser Technik, die die Zellen aus allen ihren Beziehungen herausreißt, nicht viel mehr erreichen konnten, als schon DEITERS erreicht hatte, und daß es an den verschiedensten Angaben in der Auffassung der Beziehungen

Digitized by Google

der Nervenelemente zueinander nicht fehlen konnte. So wurde von zahlreichen Forschern eine direkte Verbindung benachbarter Zellen untereinander als unzweifelhafte Tatsache hingestellt. Bald handelte es sich um breite Verbindungsbrücken, um Anastomosen, bald um den Übergang zarter Endfasern ineinander. Nach anderen Forschern sollten alle Nervenzellen mehr als einen einzigen typischen Nervenfortsatz besitzen. Die größte Beachtung verdienen die Ausführungen GERLACHS. GERLACH gelang es, an allen Stellen der grauen Substanz ein überaus reiches Geflecht feinster Nervenfasern nachzuweisen. Er erweiterte die Beobachtung DEITERS', der bereits die Protoplasmafortsätze sich vielfach verästeln und auch die feinsten Verästelungen dieser Fortsätze sich noch weiter teilen sah, dahin, daß er diese feinsten Verästelungen der Protoplasmafortsätze schließlich ein feines »Nervenfasernetz« bilden ließ, das er als den wesentlichsten Bestandteil der grauen Substanz ansah. Die von DEITERS beobachteten Teilungen feinster Protoplasmafortsätze sind nach GERLACH nichts anderes als die Anfänge dieses Nervenfasernetzes. GERLACH ging aber noch weiter. Aus diesem Nervenfasernetz sollten sich auf der anderen Seite durch allmähliches Zusammenfließen der Ästchen wiederum breitere Nervenfasern entwickeln, die aus der grauen Substanz austreten. Darnach hätten also die Nervenfasern einen doppelten Ursprung, einmal direkt aus den Zellen als Nervenfortsatz oder Achsenzylinderfortsatz und zweitens indirekt aus den Zellen durch Vermittelung des aus der Verästelung der Protoplasmafortsätze hervorgehenden Nervenfasernetzes. So vermutete GERLACH, daß die Endzweige der Empfindungsfasern in dieses feine Netzwerk eingehen, in welches von der anderen Seite her die verzweigten Protoplasmafortsätze der motorischen Nervenzellen einmünden. Man kann sich GERLACHS Fasernetz am besten vorstellen, wenn man dasselbe mit dem Kapillarnetz der Blutgefäße vergleicht: die Empfindungsfaser ist die Arterie, die sich in das Kapillarnetz auflöst, die Protoplasmafortsätze der Zellen bilden die Anfänge des venösen Netzes, aus welchem die den Nervenfortsatz der Zelle repräsentierende Vene hervorgeht.

Dieses GERLACHsche Nervenfasernetz erfreute sich lange Zeit einer allgemeinen Zustimmung. Mit der Vervollkommnung der Untersuchungsmethoden trat nun aber auf einmal eine gewaltige Umwälzung ein. Die Hauptrolle spielte dabei GOLGIS Silbermethode. GOLGI machte die wichtige Entdeckung, daß die für unverzweigt gehaltenen Nervenfortsätze der Zellen feine Nebenzweige abgeben können, und daß es ferner im Gehirn und Rückenmark zahlreiche Zellen gibt, deren Nervenfortsatz sich nicht wie bei den anderen Zellen, nicht wie es DEITERS als allgemeine Regel beschrieben hatte, in eine markhaltige Nervenfaser fortsetzt, sondern sich gleich nach Austritt aus der Zelle schon nach kurzem Verlauf in seine letzten Endzweige auflöst. GOLGI teilte daher die Nervenzellen des Gehirns und Rückenmarks in zwei Klassen ein:

Einmal gibt es Zellen, deren Nervenfortsatz sich direkt in eine Nervenfaser fortsetzt, Zellen mit langem Nervenfortsatz.

Digitized by Google

Zweitens gibt es Zellen, deren Nervenfortsatz sich schon nach kurzem Verlauf, fast unmittelbar nach dem Austritt aus der Zelle, in seine Endverästelung auflöst, Zellen mit kurzem Nervenfortsatz.

Man hat späterhin die beiden Zellformen als DEITERSsche und GOLGIsche Zellformen beschrieben. Auch funktionell sollten sich diese beiden Zellformen unterscheiden; GOLGI hielt die DEITERSschen Zellen für motorische, die anderen für sensible Elemente. Die Protoplasmafortsätze der Nervenzellen erklärte er für bloße Ernährungsorgane der Zellen und stellte ihre nervöse Bedeutung in Abrede. Am wichtigsten ist aber jene Hypothese, die GOLGI und seine Schüler über den inneren Zusammenhang des zentralen Nervenapparates aufgestellt haben. GOLGI leugnet Anastomosen der Protoplasmafortsätze untereinander und damit einen Zusammenhang der Zellen unter sich im Sinne GERLACHS, stellt aber doch etwas Ähnliches auf. Er tritt für die Existenz eines »allgemeinen nervösen Netzwerkes« ein, welches einmal aus den feinen Nebenzweigen der langen Nevenfortsätze und aus den Endzweigen der von ihm als sensible Elemente aufgefaßten Zellen hervorgehen, dann auch noch andere Elemente, wie die Endzweige von in die graue Substanz einbiegenden Nervenfasern, aufnehmen soll, ein Netzwerk, das sich durch die ganze graue Substanz des Rückenmarks fortsetzt und auch überall in der grauen Substanz des Gehirns existiert.

Gegen dieses »nervöse Netzwerk« sind wesentliche Bedenken von HIS und FOREL erhoben worden. HIS hat schon 1883 auf Grund entwicklungsgeschichtlicher Untersuchungen auf die Unabhängigkeit der zentralen Nervenzellen voneinander hingewiesen; FOREL war es dann, der 1887, hauptsächlich auf Grund pathologischer Erfahrungen nach der GUDDENschen Atrophiemethode, gegen die Annahme eines allgemeinen Netzwerkes auftrat. Was er zum erstenmal besonders geltend machte, das war das Prinzip des Kontaktes an Stelle kontinuierlich netzartiger Verbindungen. Es fehlte aber immer noch der histologische Nachweis, und diesen Nachweis brachte der spanische Gelehrte RAMÓN Y CAJAL. Durch seine Untersuchungen wurde festgestellt, daß jede Nervenzelle mit der von ihr abgehenden Nervenfaser eine histologische Einheit, eine Nerveneinheit, ein Neuron darstellt, und daß das ganze Nervensystem aus solchen Nerveneinheiten aufgebaut ist.

Betrachten wir nun eine solche Nerveneinheit oder ein Neuron näher (Fig. 82). Vom Zellkörper treten zwei Arten von Fortsätzen aus, einmal sich verästelnde Fortsätze, Protoplasmafortsätze oder Dendriten, und zweitens der Achsenzylinderfortsatz, auch Nervenfortsatz, Axon oder Neurit genannt. Der Nervenfortsatz ist charakterisiert durch das gleichmäßige Kaliber und die glatte, regelmäßige Beschaffenheit; er gibt in seinem weiteren Verlaufe vielfach Nebenästchen, Kollateralen oder Paraxonen, ab und endet unter Bildung eines Endbäumchens oder Telodendrions. Alle diese Teile, die Zelle mit ihren Dendriten, mit dem Nervenfortsatz und seinem

Digitized by Google

Endbäumchen bilden zusammen ein Neuron, das auch histogenetisch eine Einheit darstellt.

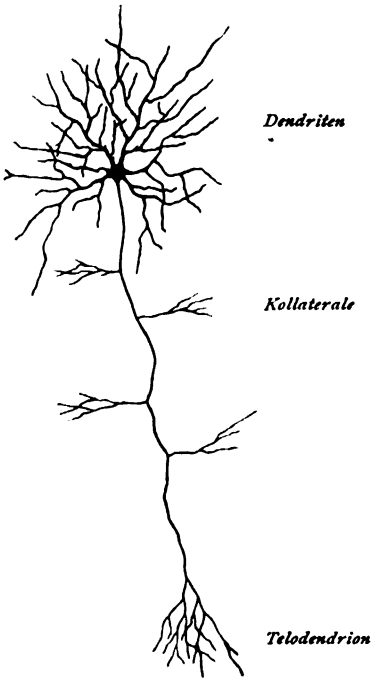

Fig. 82. Schematische Darstellung eines Neurons.

Was die Funktion der einzelnen Teile des Neurons betrifft, so bildet die Nervenzelle mit ihren Dendriten das perzipierende und impulsive Element, der Nervenfortsatz mit seinen Kollateralen und dem Endbäumchen ist Transmissionsorgan, er führt die Erregung von der Nervenzelle weg zu anderen Elementen. Die Protoplasmafortsätze oder Dendriten leiten also cellulipetal, sie empfangen Erregungen und führen dieselben ihrer eigenen Zelle zu; der Nervenfortsatz oder Neurit leitet cellulifugal, er empfängt den Nervenstrom von seiner eigenen Zelle und leitet ihn zu anderen Zellen. Die Aneinanderreihung der Nervenelemente findet dabei in der Weise statt, daß der Nervenfortsatz einer Nervenzelle durch sein Endbäumchen in Kontakt mit den Dendriten und dem Zellkörper einer anderen Zelle kommt. Die Nerveneinheiten oder Neuronen stehen also miteinander nicht in direkter Verbindung, sie wirken aufeinander lediglich durch Berührung oder Kontakt.

Einteilung der Nervenzellen.

Die Nervenzellen finden sich hauptsächlich im Zentralnervensystem, ferner in den Ganglien, in den Sinnesorganen, im Verlaufe der cerebrospinalen und sympathischen Nerven. Sie sind von wechselnder Größe (4—135 μ) und mannigfachster Gestalt. Das Hauptcharakteristikum jeder Nervenzelle besteht darin, daß sie stets Fortsätze besitzt. Fortsatzlose oder sog. apolare Nervenzellen findet man nirgends im Nervensystem des erwachsenen Menschen. Solche Zellen sind entweder Jugendformen und finden sich nur während der ersten Zeit der embryonalen Entwicklung (Keimzellen von His), oder es sind Kunstprodukte, entstanden durch Abreißen der Fortsätze beim Isolieren.

Je nach der Anzahl der Fortsätze unterscheiden wir unipolare, bipolare, multipolare Zellen.

Unipolare Zellen: Sie finden sich zahlreich während der embryonalen Entwicklung (Neuroblasten — His —); seltener treffen wir sie im Nerven-

Digitized by Google

system des Erwachsenen, so in der Retina, im Mesencephalon zu beiden Seiten des Aquaeductus cerebri als die Ursprungszellen der sog. oberen motorischen Wurzel des Nervus trigeminus. Scheinbar unipolare Zellen sind die Nervenzellen der Cerebro-Spinalganglien (mit Ausnahme der Zellen des Ganglion spirale und des Ganglion Scarpae), sie sind in embryonalen Stadien bipolare Elemente und werden erst später unipolar; ihr Nervenfortsatz teilt sich in gewisser Entfernung von der Zelle in einen zentralen und einen peripheren Ast.

Bipolare Zellen: Sie kommen fast ausschließlich im peripheren sensibeln Nervensystem vor: im Epithel der Riechschleimhaut, in der Retina, im Ganglion spirale und Scarpae.

Multipolare Zellen: Sie sind am zahlreichsten vertreten und bilden die hauptsächlichsten Elemente der Nervenzentren. Man unterscheidet an ihnen zweierlei Arten von Fortsätzen: den Nervenfortsatz (Achsenzylinderfortsatz, Neurit) und die Protoplasmafortsätze oder Dendriten.

Der Nervenfortsatz oder Neurit ist gewöhnlich als einziger vorhanden — Nervenzellen mit mehreren Nervenfortsätzen finden sich als CAJALsche Zellen in der Hirnrinde; hierher gehören auch die von verschiedenen Autoren beschriebenen multipolaren Zellen des Sympathicus der höheren Wirbeltiere. Er tritt aus der Zelle aus vermittelst eines kleinen Ursprungskegels, dabei erfolgt der Ursprung entweder direkt von der Zelle oder auch sehr oft von einem protoplasmatischen Ausläufer nahe oder selbst ziemlich entfernt vom Zellkörper. Charakteristisch ist für ihn die regelmäßige glatte Beschaffenheit und das gleichmäßige Kaliber während seines ganzen Verlaufs.

Die Protoplasmafortsätze oder Dendriten sind am Ursprunge des Zellkörpers breit und derb, werden allmählich dünner, teilen sich wiederholt hirschgeweihartig und bilden so oft ein außerordentlich reiches Geäste, dessen feinste Zweige frei endigen. Charakteristisch ist der unregelmäßige Verlauf und die knorrige Beschaffenheit der oft mit zahlreichen Knötchen, Dornen oder Stacheln besetzten Dendriten.

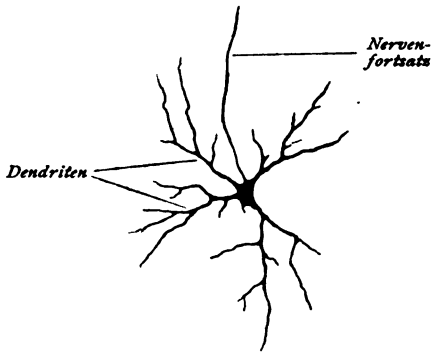

Fig. 83. Zelle vom Rückenmark der neugeborenen Katze.

Nach dem Verhalten des Nervenfortsatzes unterscheiden wir zwei Arten von Zellen:

a. der Nervenfortsatz ist außerordentlich lang und wird zum Achsenzylinder einer zentralen oder peripheren Nervenfaser — Zellen mit langem Nervenfortsatz, DEITERSscher Zelltypus (Fig. 83). Er gibt während seines Verlaufes feine, sich weiter verzweigende und frei endigende Nebenästchen, Kollateralen

Digitized by Google

oder Paraxonen, ab. Nicht selten teilt sich der Nervenfortsatz in zwei Fortsätze.

b. Der Nervenfortsatz ist kurz, er geht nicht in eine Nervenfaser über, sondern löst sich schon nahe der Zelle unter wiederholter Teilung in seine Endverästelung auf, Zellen mit kurzem Nervenfortsatz, Golgischer Zelltypus (Fig. 84). Man bezeichnet sie auch kurzweg als Golgische Zellen, oder als Zellen von Golgis II. Typus im Gegensatz zu den Zellen von Golgis I. Typus oder den sub a. erwähnten Zellen mit langem Nervenfortsatz.

Fig. 84. Zelle mit kurzem Nervenfortsatz. Hirnrinde. (Nach Cajal.)

Nach dem Verhalten der Protoplasmafortsätze können wir unterscheiden:

a. Sternförmige Zellen — die Dendriten entspringen getrennt voneinander vom ganzen Umfang des Zellkörpers und ziehen nach allen Richtungen hin (motorische Vorderhornzellen und Strangzellen des Rückenmarks).

b. Zellen mit protoplasmatischem Haupt- oder Stammfortsatz — von der Zelle entspringt (neben anderen Dendriten) ein kräftiger protoplasmatischer Fortsatz, welcher Seitenzweige abgibt und verästelt endet (Pyramidenzellen der Hirnrinde, Mitralzellen des Bulbus olfactorius).

c. Arboriforme Zellen oder Zellen mit opposito-polaren Dendriten — der Zellkörper ist meist spindelförmig und gibt nach zwei Seiten Dendriten ab, Wurzel- und Spitzendendriten (auch basale und apikale Dendriten genannt). Die Wurzeldendriten bilden ein Büschel gleich dem Wurzelstock eines Baumes, die Spitzendendriten entspringen von einem protoplasmatischen Stammfortsatz, der schließlich ebenfalls in zahlreiche Äste sich auflöst. Der Nervenfortsatz entspringt oft von einem Wurzeldendriten (Pyramidenzellen des Ammonshorns).

d. Zellen mit monopolaren Dendriten — von einem Pole des Zellkörpers entspringen meist mehrere Hauptstämme, die sich bald unter wiederholter Teilung in ein reiches Geäst auflösen. Der Nervenfortsatz entspringt vom anderen Pol (Purkinjesche Zellen des Kleinhirns, Körnerzellen im Gyrus dentatus).

In Rücksicht auf den inneren Bau können wir die Nervenzellen in zwei Hauptgruppen einteilen je nach der Art, wie das Protoplasma sich den basischen Anilinfarben gegenüber verhält. Nach Nissl unterscheiden wir somatochrome und karyochrome Zellen; bei den ersteren färbt sich sowohl der Kern wie das Protoplasma, bei den letzteren färbt sich nur der Kern. Das Protoplasma der somatochromen Zellen zeigt bei der Färbung mit basischen Anilinfarbstoffen (Methylenblau, Thionin) einen den Farbstoff annehmenden Teil, den chromophilen Teil, und einen sich nicht färbenden Teil, den chromophoben Teil. Der chromophile Teil erscheint als eine Menge dunkel gefärbter Körperchen, die die Form von rundlichen Körnern, von Fäden, Schollen, Spindeln oder zackigen

Digitized by Google

Gebilden haben und die sich auch in die Dendriten hinein erstrecken, in der Ausdehnung des Achsenzylinderfortsatzes aber fehlen. Sie werden als Nisslsche Körper oder Nisslsche Granula bezeichnet, von Lenhossék nennt die Substanz wegen des dem Zellkörper dadurch verliehenen »getigerten« Aussehens Tigroid. Die Anordnung dieser chromophilen Substanz ist eine wechselnde, bald sind die Körner unregelmäßig zerstreut, bald sind sie in konzentrischen Schichten übereinander gelagert, oder sie bilden, wie bei spindelförmigen Zellen, eine Art Kappe an beiden Polen des Zellkernes. An der Teilungsstelle der Dendritenstämme findet sich gewöhnlich ein »Ausfüllungskegel« oder »Verzweigungskegel« chromophiler Substanz. — Der chromophobe Teil des Protoplasmas bildet nach den einen Forschern ein Netzwerk, das in eine vollkommen homogene Substanz eintaucht. Die Existenz dieses Netzwerkes wird von anderen Forschern bestritten. Diesen gelang es, im Protoplasma der Nervenzellen Fibrillen darzustellen, die unabhängig voneinander sowohl im Zellkörper wie in den Dendriten und im Achsenzylinder vorkommen, von einem Dendriten zum anderen oder auch aus mehreren Dendriten ausstrahlend zusammen in einen Dendriten ziehen. Diese sich in der Zelle untereinander verflechtenden Fibrillen bilden scheinbar ein Netz, jede Fibrille ist aber isoliert und zeigt weder Bifurkationen noch Anastomosen.

Die chromophile und die chromophobe Substanz unterscheiden sich auch in funktioneller Beziehung. Die chromophile Substanz fehlt im Protoplasma einer großen Zahl von Nervenzellen und stellt schon aus diesem Grunde kein Lebenselement der Nervenzelle dar. Sie häuft sich während des Ruhestadiums, vermindert sich bisweilen beträchtlich in der Periode der Tätigkeit und schwindet bei Läsion des Neurons, um nach überstandener Verletzung und Erholung der Zelle wieder in reichlichem Maße aufzutreten, was zu beweisen scheint, daß die chromophile Substanz nichts anderes als eine Art Reservesubstanz darstellt. Die chromophobe Substanz scheint das Hauptelement darzustellen, das Element, welchem die Funktion der Leitung des Nervenstroms zukommt.

Außer den Nisslschen Körperchen findet man im Protoplasma vieler Zellen Pigmentkörner, die meist in Gruppen verschiedener Größe angeordnet sind. Das Pigment findet sich gewöhnlich nicht gleichmäßig in der Zelle verteilt, sondern an der Basis eines Dendriten angeordnet, es fehlt während der ersten Lebensjahre und vermehrt sich mit dem Alter. Marinesco sieht die Pigmentkörner als Rückbildungs- und Altersprodukte der Nervenzellen an. — Zu erwähnen sind ferner feine Kanälchen, die im Inneren der Zelle liegen und mit außerhalb der Nervenzelle gelegenen lymphatischen Kanälchen zusammenhängen.

Der Kern — Nucleus — der Nervenzellen erscheint als klares kugelförmiges Bläschen, ist meist in der Mitte der Zelle gelegen und besitzt eine deutliche Kernmembran. In seinem Inneren finden wir ein oder mehrere den Farbstoff intensiv anziehende Kernkörperchen — Nucleoli —, die oft wieder kleinere Körperchen, die Nucleololi, enthalten. Das übrige Kerninnere ist von einer spärlichen Gerüstsubstanz — Liningerüst — durchzogen, welchem Chromatin anliegt, das sich auch der Kernmembran angelagert vorfindet.

Was die Lageverhältnisse der Zellen zum übrigen Gewebe betrifft, so ist zu erwähnen, daß dieselben in Hohlräumen des letzteren, in pericellulären Räumen eingeschlossen sind, die mit den die Gefäße umgebenden Lymphräumen des Zentralnervensystems zusammenhängen.

Digitized by Google

Bezüglich der Umhüllungen der Nervenzellen finden wir nach CAJAL zwei Arten von Umhüllungen: einmal die eigentliche Zellmembran — CAJALS Membrana fundamental —, die keiner Zelle der grauen Substanz fehlt und eine äußerst zarte, homogene, elastische Cuticula darstellt, ferner eine bindegewebige Hüllmembran, eine zarte kerntragende Haut, die allen peripheren Nervenzellen (Ganglienzellen, Zellen des Sympathicus) zukommt mit Ausnahme der Zellen der Retina und der Riechschleimhaut.

Die Einteilung der Nervenzellen kann auch eine andere sein. So unterscheidet KÖLLIKER

I. Nervenzellen, die nur einerlei Fortsätze haben — homoiopodere Zellen —
   a. Zellen, die nur Nervenfortsätze haben,
   b. Zellen, die nur Dendriten haben.
II. Nervenzellen, die mehrerlei Fortsätze haben — heteropodere Zellen —
   a. Zellen von GOLGIS I. Typus,
   b. Zellen von GOLGIS II. Typus.

Die Ependymzellen und die Neurogliazellen sind also Stützzellen und bilden zusammen das Stützgerüst des Nervensystems.

Die Nervenzellen sind meist in kleineren oder größeren Gruppen dicht beieinander gelagert und bilden die wesentlichsten Bestandteile der grauen Massen des Nervensystems, seltener finden sie sich vereinzelt in der weißen Markmasse eingestreut.

Die Nervenfasern sind die Achsenzylinderfortsätze oder die Nervenfortsätze der Nervenzellen, finden sich überall zerstreut in den grauen Massen, bilden aber in der Hauptsache die weiße Substanz des Nervensystems und dienen dazu, Beziehungen der Nervenzellen zueinander zu vermitteln, und zwar sowohl Beziehungen benachbarter oder entfernt gelegener Zellen eines und desselben Bezirkes grauer Substanz (wie verschiedener Bezirke der Hirnrinde untereinander), als auch Beziehungen eines bestimmten Bezirkes zu einem weit entlegenen anderen Bezirk (wie Beziehungen der Großhirnrinde zu tiefer gelegenen grauen Massen — Thalamus, Pons, Medulla oblongata und spinalis — oder Beziehungen des Zentralnervensystems zum peripheren Nervensystem).

Die Nervenzellen sind also die spezifischen funktionstragenden Elemente, es sind Kraftquellen oder Umsetzungsapparate der verschiedenen Formen von Nerventätigkeiten, zugleich auch die Ernährungsorgane, die trophischen oder nutritiven Zentren der von ihnen ausgehenden Nervenfasern. Eine von ihrem Ernährungszentrum abgetrennte Nervenfaser verliert ihre Funktion, sie leitet nicht mehr.

Zellen gleicher Funktion liegen meist dichtgedrängt beisammen und bilden eine Region oder ein Zentrum oder ein Ganglion oder einen Kern.

Ebenso liegen Fasern gleicher Function meist dichtgedrängt beisammen und bilden eine Leitungsbahn oder ein Fasersystem.

Digitized by Google

Mikroskopischer Bau der Hirnrinde. Hirnlokalisation.

I. Rinde des Palliums.

Wir unterscheiden — in Rücksicht auf die Anordnung der Nervenzellen — folgende Schichten oder Lagen:

a. Die Molekularlage. Sie bildet als oberflächlichste Schicht in der Hauptsache ein aus meist parallel zur Oberfläche verlaufenden Fasern bestehendes dichtes Geflecht und wird daher auch als Lage der tangentiellen Fasern oder als Tangentialfaserschicht bezeichnet (Fig. 85). Außer zahlreichen

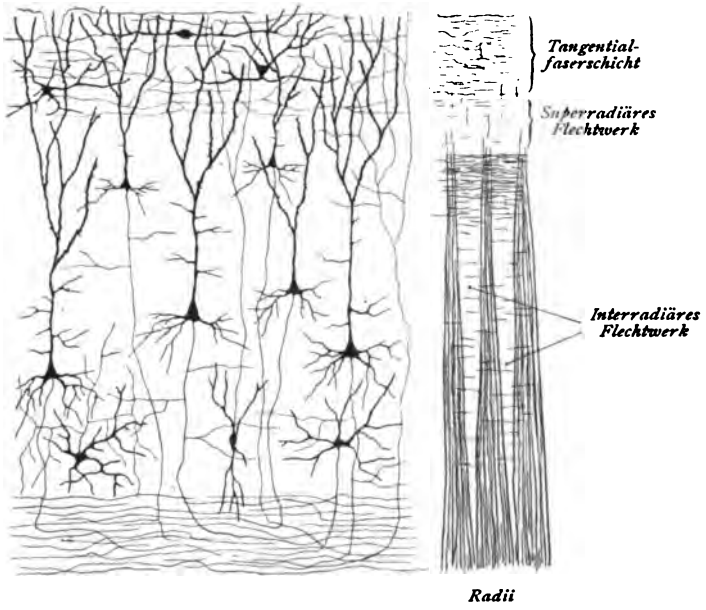

Fig. 85. Großhirnrinde. Schematische Darstellung.

Neurogliazellen findet man in dieser Lage die Endaufsplitterungen der Dendriten tiefer gelegener Pyramidenzellen und die Endaufzweigungen von aus der weißen Substanz kommenden und in der Rinde endenden Fasern, ferner bestimmte Zellen, so polygonale Zellen — Zellen von mittlerer Größe mit 4—6 protoplasmatischen Ausläufern und einem in der Molekularlage sich aufsplitternden Achsenzylinderfortsatz — und fusiforme oder triangulare Zellen mit wenigen mehr oder weniger horizontal verlaufenden Dendriten und zwei oder mehreren ebenfalls horizontal ziehenden und in der Molekularlage endenden Nervenfortsätzen.

b. Die Lage der kleinen Pyramidenzellen.

Digitized by Google

c. Die Lage der großen Pyramidenzellen. Der Zellkörper dieser Zellen ist pyramidenförmig, die Basis ist gegen die weiße Substanz hin, die Spitze der Molekularlage zu gerichtet. Die Spitze zieht sich in einen dickeren protoplasmatischen Hauptast, den Primordialast, aus, der in rechtem Winkel abgehende Seitenästchen zeigt, nach der Molekularlage hinstrebt und daselbst nach wiederholter Teilung endet. Von der Basis des Zellkörpers treten die basilären Dendriten ab, die seitlich oder nach innen hin ausstrahlen. Der Nervenfortsatz entspringt von der Basis der Zelle oder auch in der Nähe des Zellkörpers von einem basilären Dendriten und zieht nach der weißen Substanz; während seines Verlaufes durch die graue Substanz gibt er feine Kollateralen ab, die horizontal oder schräg verlaufen und nach einigen Teilungen enden.

d. Die Lage der polymorphen Zellen. Hier findet man einmal ovoide, fusiforme, triangulare oder polygonale Zellen, die oft einen stärkeren, gegen die Molekularlage hin gerichteten protoplasmatischen Ausläufer zeigen und einen Nervenfortsatz entsenden, der nach Abgabe einiger Kollateralen nach der weißen Substanz zieht. Ferner findet man Zellen mit kurzem Nervenfortsatz oder Zellen von Golgis II. Typus, Elemente, die auch in der Lage der kleinen und großen Pyramidenzellen vertreten sind. Endlich findet man sog. Martinottische Zellen, fusiforme oder trianguläre Elemente, deren Charakteristikum darin besteht, daß ihr Nervenfortsatz durch die Lage der Pyramidenzellen hindurch nach der Molekularlage zieht und daselbst endet.

Bezüglich der Anordnung der Nervenfasern findet man, wie von der weißen Substanz her dünnere oder dichtere einander parallele Faserbündel in die Rinde eintreten, nach der Peripherie hin ziehen und, allmählich dünner werdend, gegen die Schicht der kleinen Pyramidenzellen zu sich in ihre einzelnen Fasern auflösen. Diese Bündel werden als Markstrahlen oder Radii bezeichnet und bestehen aus den aus der Rinde austretenden Nervenfortsätzen der Pyramidenzellen und der polymorphen Zellen und aus Fasern, die von der weißen Substanz herkommen und in der Rinde enden; letztere Fasern werden auch als Terminalfasern bezeichnet. Zwischen den einzelnen Markstrahlen finden sich enge Zwischenräume, die feine horizontal ziehende Fasern erkennen lassen, welche das interradiäre Flechtwerk bilden. Dieses Flechtwerk wird da, wo die Radii sich in die einzelnen Fasern auflösen, etwas dichter, es bildet sich dadurch der Baillargersche Streifen. Die Fasern dieses interradiären Flechtwerkes sind die Kollateralen der Nervenfortsätze der Pyramidenzellen. Gegen die Peripherie hin, außerhalb des interradiären Flechtwerkes, wo sich die Radii in die einzelnen Fasern auflösen, liegt das superradiäre Flechtwerk (Endigung der Terminalfasern), an das sich weiterhin die Tangentialfaserschicht anschließt.

Der Bau der Rinde ist nicht überall derselbe, sondern zeigt an bestimmten Stellen gewisse Abweichungen; so findet man z. B. in den Zentralwindungen und besonders im Lobulus paracentralis große Pyramidenzellen, Riesenpyra-

Digitized by Google

miden, ferner in der Rinde des Occipitallappens und speziell in der Rinde um die Fissura calcarina, wie bereits erwähnt, den GENNARIschen Streifen; in der Rinde des Parietallappens soll zwischen III. und IV. Schicht eine Lage kleiner Pyramidenzellen eingeschoben sein; die Gyri temporales zeigen eine geringe Entwicklung der tangentiellen Fasern und mittelgroße Zellen. Auf die genaueren Verhältnisse können wir hier indessen nicht eintreten.

II. Rhinencephalon.

Mikroskopischer Bau des Bulbus olfactorius, des Gyrus fornicatus, des Ammonshorns und des Gyrus dentatus.

Bulbus olfactorius.

Der Bulbus olfactorius zeigt folgende Schichten:

a. Die Schicht der superfiziellen Nervenfasern — die Nervenfaserschicht —, gebildet durch die aus dem Riechepithel stammenden Nervenfasern (Fig. 86). Im Epithel der Riechschleimhaut finden sich neben den

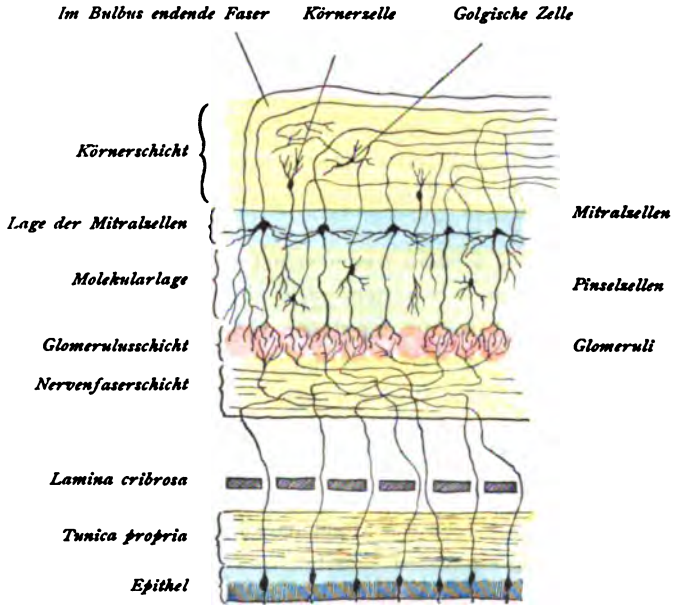

Fig. 86. Riechschleimhaut und Bulbus olfactorius. (Schema).

Stützzellen die bipolaren Nervenzellen. Diese Zellen sind längliche, schmale, fusiforme oder unregelmäßige Gebilde mit peripherem, dickerem, im Epithel endendem Fortsatz und mit innerem, zentralem, feinem, variköse m Fortsatz, der ungeteilt die Tunica propria durchzieht. Diese letzteren zentralen Fasern treten, zu kleinen Bündeln — Fila olfactoria — vereinigt, durch die Löcher

Digitized by Google

der Lamina cribrosa in den Bulbus olfactorius ein und bilden daselbst ein dichtes Flechtwerk sich kreuzender Fasern, die Nervenfaserschicht.

b. Die Glomerulusschicht. — Die Glomeruli olfactorii bilden kleine rundliche oder ovoide Gebilde. Jede Faser der ersten Schicht splittert sich in ein feines Endbäumchen auf. Diese Verzweigung trifft auf die dicken Äste eines ebenfalls aufgezweigten Dendritenfortsatzes, und beide Fasern bilden derart durch inniges Aneinanderlegen und Durchflechten den Glomerulus olfactorius. So entsteht also die Glomerulusschicht durch die Endverästelung der zentralen Fortsätze der bipolaren Nervenzellen der Riechschleimhaut und durch die varikösen Endäste der Mitralzellen und Pinselzellen. Die die Nervenfaserschicht bildenden Olfactoriusfäserchen teilen sich manchmal in zwei, selbst in drei Ästchen, die in die Glomeruli eindringen, dabei können solche Teilungsäste in zwei verschiedene Glomeruli eindringen.

c. Die Molekularschicht (Stratum gelatinosum — Clarke —) stellt ein Stratum dar, das man der Schicht der kleinen Pyramidenzellen der Hirnrinde gleichstellen kann. In ihr finden sich markhaltige, radiär ziehende Fasern, ferner die Endverästelungen der Körnerzellen, die Dendriten der Mitralzellen, kleine und große Pinselzellen.

d. Die Schicht der Mitralzellen. Sie stellt im Vergleich mit der Hirnrinde die Lage der großen Pyramidenzellen dar. Die Mitralzellen erinnern in vielen Beziehungen an die großen Pinselzellen. Der Zellkörper ist groß, zeigt die Form eines Dreiecks oder einer Mitra oder gleicht demjenigen der Purkinjeschen Zellen der Kleinhirnrinde. Die protoplasmatischen Fortsätze zerfallen in gewöhnliche Dendritenstämme und in die sog. Riechpinsel — Penicilli olfactorii —. Erstere treten schief von den Zellen weg, verlaufen dann aber mehr horizontal, verästeln sich einige Male, enden nach meist langem Verlaufe frei und bilden derart ein Geflecht, das die tiefsten Teile der Molekularlage einnimmt. Die Riechpinsel ziehen durch die Molekularschicht und helfen mit ihren eleganten varikösen Endbüschen die Glomeruli bilden. Der Nervenfortsatz der Mitralzellen zieht nach der Körnerschicht, biegt in verschiedener Höhe in die sagittale Richtung um und verläuft im Tractus olfactorius weiter; er gibt in seinem Verlaufe Kollateralen ab, die in den oberflächlichen und tiefen Lagen der Molekularschicht mit freien Ästchen enden.

Außer den Mitralzellen finden sich noch zwei andere Zellarten vertreten, die großen und kleinen Pinselzellen. Die großen Pinselzellen sind häufig spindelförmig von Gestalt und horizontal gestellt, liegen in der Molekularschicht nach außen von den Mitralzellen und verhalten sich im allgemeinen wie diese, indem sie ebenfalls die beiden Dendritenarten abgeben und ihre Nervenfortsätze nach der Körnerschicht senden. Die kleinen Pinselzellen, auch als periphere Pinselzellen bezeichnet, liegen dicht unter den Glomeruli und zwischen denselben. Sie entsenden ebenfalls einen Dendriten zum Glomerulus, der Nervenfortsatz verhält sich wie derjenige der großen Pinselzellen.

Digitized by Google

e. Die Körnerschicht. In ihr finden sich einmal die Körnerzellen oder Granula, eigentümliche kleine Elemente mit langen Ausläufern. Diese Granula dringen auch zwischen die Mitralzellen hinein und über dieselben hinaus in die Molekularschicht bis zu den Glomeruli. Die Körnerzellen sind dreieckig, Pyramidenzellen ähnlich oder auch spindel- oder birnförmig und alle senkrecht gestellt. Ein äußerer meist einfacher, selten doppelter Stamm teilt sich nach längerem oder kürzerem Verlauf meist dicht unter den Mitralzellen wiederholt und bildet ein pinselförmiges Endbüschel, das in der äußersten Gegend der Molekularlage an den Glomeruli mit feinen Enden aufhört. Nach innen zu zeigen die Körner mehrere Ausläufer, die, meist glatt und wenig ästig, nach kurzem Verlaufe frei enden. Ein Nervenfortsatz ist bis jetzt nicht aufgefunden worden. Außer den Körnern finden sich in dieser Schicht Zellen von Golgis II. Typus, multipolare Elemente mit spindelförmigem oder polygonalem Zellkörper und mit in der Körnerschicht sich aufsplitterndem Nervenfortsatz. Die in der Körnerschicht ziehenden Nervenfasern sind einmal die Nervenfortsätze der Mitralzellen und Pinselzellen, ferner Fasern, die in den Bulbus eintreten, teils in der Körnerschicht enden, teils durch die Lage der Mitralzellen hindurchdringen und in der Molekularschicht enden, wo sie sich bis in die Gegend der Glomeruli erstrecken.

Die zum Tractus olfactorius ziehenden Nervenfortsätze der Mitralzellen und Pinselzellen enden in der Rinde des Tractus, des Tuberculum olfactorium, im Riechfelde der Substantia perforata anterior und im angrenzenden Teile des Septum pellucidum. Diese Endstätten zeigen den Bau einer modifizierten Hirnrinde.

Gyrus fornicatus.

Gegenüber dem typischen Bau der Hirnrinde weicht der Aufbau der Rinde des Gyrus fornicatus hauptsächlich bezüglich der Lage der großen Pyramidenzellen ab. Im Gyrus cinguli enthält diese Schicht in der äußeren Hälfte wenige kleine Pyramidenzellen, in der inneren Hälfte mittelgroße Pyramidenzellen; letztere, fast alle von derselben Größe, liegen in der Tiefe beisammen, wodurch der mittlere Teil der Schicht zellenarm und infolge des Durchtritts der aufsteigenden Primordialäste der Pyramidenzellen als Stratum radiatum erscheint. Nach dem Balken zu verdünnen sich alle Schichten, zugleich nimmt auch die Größe der Zellen ab. — Die Rinde des Gyrus hippocampi hat in mancher Beziehung eine große Ähnlichkeit mit derjenigen des Gyrus cinguli. Jener Teil des Gyrus hippocampi, der der Fissura collateralis und rhinica angrenzt, zeigt noch einen vom allgemeinen wenig abweichenden Typus. Gegen die Fissura hippocampi zu wird die molekuläre Schicht breiter. In der Schicht der kleinen Pyramidenzellen sind die Zellen unregelmäßig in Ketten von Hügeln angeordnet. In der III. Schicht finden sich größere Pyramidenzellen mit sehr langen Primordialästen; von diesen

Digitized by Google

sind wiederum die größten Zellen ganz in der Tiefe gelegen, wodurch sich die auffallend radiäre Streifung, das Stratum radiatum, kundgibt. Die Lage der polymorphen Zellen enthält fast ausschließlich kleine unregelmäßige Zellen, die in ein dichtes Netzwerk von Nervenfasern eingebettet sind.

Ammonshorn und Gyrus dentatus.

Ammonshorn und Gyrus dentatus stellen zwei besondere Hirnwindungen dar. Bei Verfolgung des Gyrus hippocampi dorsalwärts gelangt man zum Subiculum, das jenen Teil des Gyrus hippocampi darstellt, in welchem allmählich eine Änderung des Hirnrindenbaues beginnt, die schließlich zum

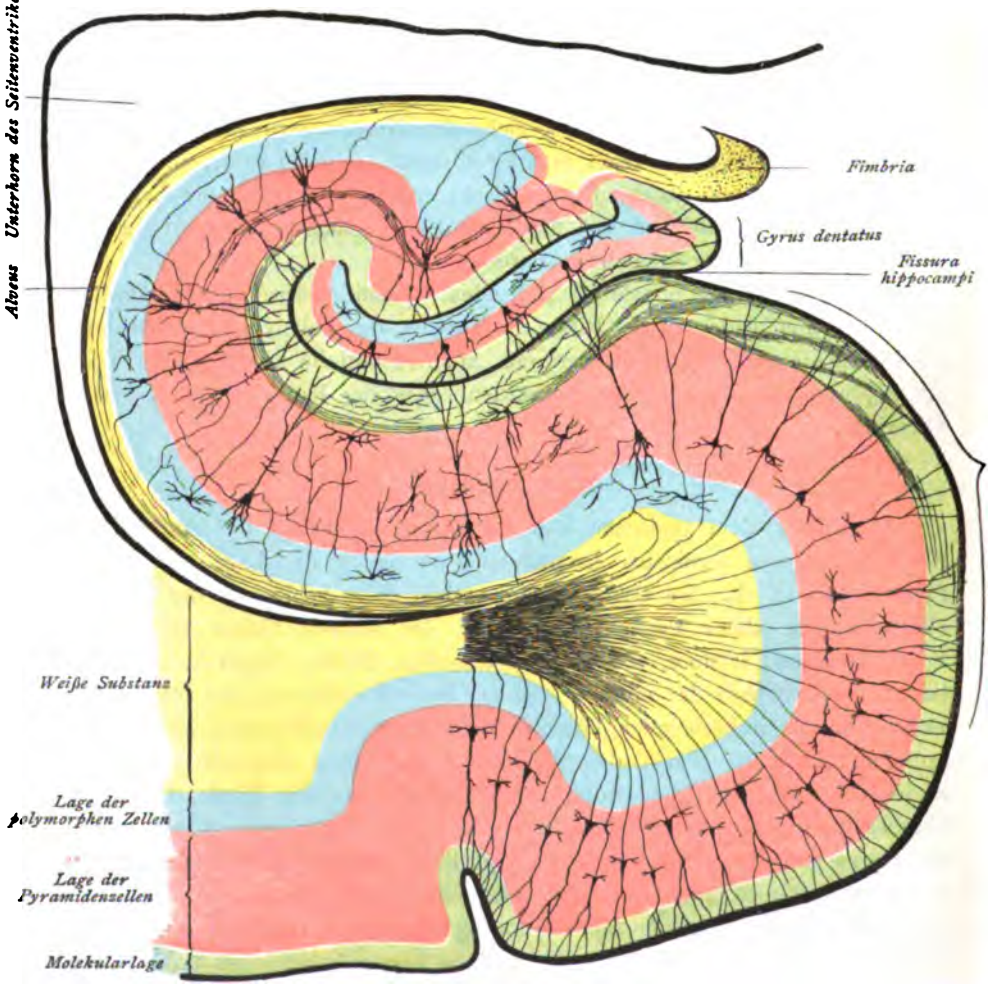

Fig. 87. Ammonshorn und Gyrus dentatus. Schema.

Digitized by Google

typischen Bau des Ammonshorns führt. Die weiße Substanz spaltet sich in zwei Lagen: die eine geht auf die freie Fläche des Ammonshorns über und heißt Muldenblatt — Alveus —, die andere geht auf die laterale Wand und Decke des Unterhorns über; der Alveus setzt sich in die Fimbria fort. Die oberste Schicht der grauen Substanz (Molekularlage der typischen Hirnrinde) — Substantia reticularis alba (ARNOLD) — teilt sich in eine oberflächliche und eine tiefe Lage. Die oberflächliche Lage liegt der Molekularlage des Gyrus dentatus an und bildet die Lamina medullaris circumvoluta. Die tiefe Lage bildet das Stratum lacunosum, das bogenförmig die Lamina medullaris umfaßt und hackenförmig umgebogen an der medialen Seite der Zellenlage des Gyrus dentatus endet. Zwischen Lamina medullaris circumvoluta und Stratum lacunosum liegt das Stratum moleculare. Die Pyramidenzellen des Subiculum ziehen sich nach und nach im Verlaufe gegen das Ammonshorn hin in eine einzige Lage von Zellen zusammen. Anfangs ist die Anordnung der Zellen noch unregelmäßig, gegen den Gyrus dentatus zu bilden sie eine einzige dicke Lage, im Endblatt des Ammonshorns sind sie wieder ganz unregelmäßig geordnet. Dadurch bilden sich zwei besondere Lagen aus, eine tiefere Lage der Pyramidenzellen, das Stratum lucidum, und eine zwischen dieser und dem Stratum lacunosum sich ausdehnende Schicht, das Stratum radiatum, so genannt, weil hier die langen Primordialäste der Pyramidenzellen hindurchziehen. Die Lage der polymorphen Zellen wird als Stratum oriens bezeichnet. — Der Gyrus dentatus zeigt drei Lagen: die Molekularlage, die Körnerschicht oder das Stratum granulosum und die Lage der polymorphen Zellen. Vergleichen wir hier nachfolgende Tabelle und Fig. 87.

Hirnrinde	Ammonshorn	Gyrus dentatus
Molekularlage	Lamina medullaris circumvoluta Stratum moleculare Stratum lacunosum Stratum radiatum	Molekularlage
Lage der Pyramidenzellen	Stratum lucidum	Körnerschicht oder Stratum granulosum
Lage der polymorphen Zellen	Stratum oriens	Lage der polymorphen Zellen oder Stratum oriens
Weiße Substanz	Alveus	—

Ammonshorn.

Die einzelnen Schichten zeigen folgende Zellen:

1. Lamina medullaris und Stratum moleculare:
   a. Kleine Zellen von GOLGIS II. Typus,
   b. Fusiforme Zellen mit im Stratum moleculare sich auflösendem Nervenfortsatz.

Digitized by Google

2. Stratum lacunosum:

Kleine triangulăre oder sternförmige Zellen mit auf- und absteigenden Dendriten und im Stratum lacunosum sich aufsplitterndem Nervenfortsatz.

3. Stratum radiatum:

a. Zellen von demselben Charakter wie die Zellen des Stratum lacunosum — aberrierte Zellen des Stratum lacunosum,

b. Pyramidenzellen — aberrierte Zellen des Stratum lucidum,

c. Zellen von GOLGIS II. Typus,

d. triangulare oder spindelförmige Zellen mit absteigendem, um die Pyramidenzellen endendem Nervenfortsatz.

4. Stratum lucidum:

Pyramidenzellen mit langen im Stratum radiatum aufsteigenden Primordialästen und nach dem Alveus ziehenden Nervenfortsätzen. In der dem Gyrus dentatus angrenzenden Region des Ammonshorns finden sich die Riesenpyramidenzellen. Der Nervenfortsatz dieser Zellen gibt bald nach seinem Ursprung aus der Zelle eine Kollaterale ab, die das Stratum radiatum durchquert und zum Stratum lacunosum zieht.

5. Stratum oriens:

a. aberrierte Pyramidenzellen,

b. Zellen mit aufsteigendem, um die Pyramidenzellen endendem Nervenfortsatz,

c. MARTINOTTIsche Zellen.

Neben den von der Rinde zum Alveus ziehenden Fasern finden sich auch solche, die vom Alveus herkommen und in der Rinde enden.

Gyrus dentatus.

Der Gyrus dentatus bildet eine kleine modifizierte Hirnrinde, die mit ihrer Molekularlage an die Lamina medullaris circumvoluta des Ammonshorns grenzt und in ihrem Hilus das Ende des Ammonshorns aufnimmt. Die weiße Substanz des Gyrus dentatus liegt nicht unmittelbar der Lage der polymorphen Zellen an, sie wird von letzterer durch die Rindenformation getrennt, die der dem Gyrus dentatus angrenzenden Region des Ammonshorns entspricht. Es folgt daraus, daß die aus dem Gyrus dentatus kommenden Fasern das im Hilus gelegene Ende des Ammonshorns durchbrechen und der Alveus zugleich die weiße Substanz der Rinde des Ammonshorns und des Gyrus dentatus repräsentiert. Man trifft also, von der Fissura hippocampi weg gegen den Ventrikel gehend, folgende Schichten:

Digitized by Google

a. Molekularlage, an die Lamina medullaris des Ammonshorns angrenzend, b. Stratum granulosum, c. Lage der polymorphen Zellen	Gyrus dentatus
d. Molekularlage e. Lage der Riesenpyramidenzellen f. Lage der polymorphen Zellen g. Alveus	Ammonshorn

Die einzelnen Schichten des Gyrus dentatus zeigen folgende Zellen:

1. Molekularlage:
   a. Zellen von Golgis II. Typus,
   b. aberrierte Körnerzellen.

2. Stratum granulosum:

Die Schicht wird durch die Körnerzellen gebildet, die in mehreren Reihen geordnet eng beieinander liegen. Die Zellen sind modifizierte Pyramidenzellen, dadurch charakterisiert, daß sie der basilären Dendriten und eines Primordialastes entbehren. Die aufsteigenden Dendriten enden in der Molekularlage, der Nervenfortsatz zieht durch die Lage der polymorphen Zellen, dann durch die Molekularlage und das Stratum der Pyramidenzellen des Ammonshorns und zeigt nun im weiteren Verlaufe stellenweise eigentümliche Verdickungen mit kleinen hervorspringenden Auswüchsen. Die Nervenfortsätze vereinigen sich zu einem Bündel und enden dann unter Bildung eines netzartigen Geflechtes um die Körper der großen Pyramidenzellen und um deren Dendriten, sie vermitteln also Beziehungen der Körnerzellen zu den Riesenzellen des Ammonshorns; von letzteren kann die Erregung wieder durch die nach dem Stratum lacunosum ziehenden Kollateralen auf andere Pyramidenzellen übertragen werden.

3. Lage der polymorphen Zellen:
   a. Zellen mit aufsteigendem, in der Körnerschicht endendem Nervenfortsatz,
   b. Zellen mit absteigendem, nach dem Alveus ziehendem Nervenfortsatz,
   c. Zellen von Golgis II. Typus.

Wie beim Ammonshorn, so findet man auch hier neben den aus dem Gyrus dentatus ziehenden Fasern solche, die vom Alveus herkommen und im Gyrus dentatus enden.

Der Gyrus dentatus zieht in seinem weiteren Verlaufe als Induseum griseum über den Balken. Die medialen und seitlichen Verdickungen — die Stria Lancisii und die Taenia tecta — zeigen ebenfalls den Charakter der Hirnrinde; so kann man in der Stria Lancisii eine Molekularlage mit tangentiellen Fasern, eine mittlere Lage mit spindelförmigen Zellen und eine tiefe Lage erkennen.

Digitized by Google

Hirnlokalisation.

An Hand verschiedener Untersuchungsmethoden, besonders durch physiologische, pathologische und vergleichend — anatomische Untersuchungen sind wir zu der Erkenntnis gelangt, daß die einzelnen Regionen der Großhirnrinde verschiedene physiologische Bedeutung haben. Wir unterscheiden bestimmte, aber nicht genau umschriebene oder scharf abgegrenzte Rindenzentren oder Rindenfelder. Die wichtigsten dieser Zentren sind:

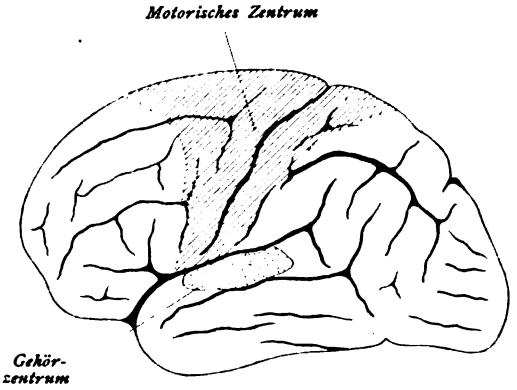

Fig. 88. Hirnlokalisation.
Motorisches Zentrum und Gehörzentrum.

1. das motorische Zentrum, es umfaßt die Zentralwindungen, die hinteren Teile der Frontalwindungen, den Lobulus paracentralis und zerfällt in folgende Regionen:

a. Obere Region — Lobulus paracentralis und oberer Teil der Zentralwindungen — Zentrum für die Bewegungen der unteren Extremität.

Der größte Teil der oberen Frontalwindung, speziell das dem Lobulus paracentralis und den Zentralwindungen angrenzende Gebiet bildet das Zentrum für die Bewegungen der Rumpfmuskeln.

b. Mittlere Region — mittlerer Teil der beiden Zentralwindungen — Zentrum für die Bewegungen der oberen Extremität.

c. Untere Region — unterer Teil der beiden Zentralwindungen — Zentrum für die Bewegungen der Gesichtsmuskeln.

Die motorischen Regionen für Zunge, Kehlkopf, Kiefer und Schlund werden in das Operculum lokalisiert, die motorische Region für assoziierte Kopf- und Augenwendung liegt im hinteren Teile der mittleren Frontalwindung; die motorische Region für die Augenmuskulatur nimmt den Lobulus parietalis inferior, speziell dessen vorderen Teil und den Gyrus supramarginalis, ein.

Die Bewegungen, die durch Reizung der motorischen Region ausgelöst werden, beziehen sich wesentlich auf die Muskeln der gekreuzten Körperhälfte.

Bilaterale Bewegungen bei einseitiger Reizung findet man in den Gesichtsmuskeln, wobei aber die Kontraktion der Muskeln der gekreuzten Seite eine stärkere ist. Dasselbe findet sich für den Buccinator, für die Muskeln der Zunge und der Stimmbänder (Bilaterale Innervation).

2. Die sensibeln oder sensorischen Rindenzentren.

Digitized by Google

a. Das Zentrum der Berührungs-, Wärme- und Kälteempfindungen, die Fühlsphäre, fällt mit dem motorischen Rindenfeld zusammen, dehnt sich aber auch noch auf den Parietallappen aus; wahrscheinlich liegt in dem der hinteren Zentralwindung angrenzenden Gebiete des Lobulus parietalis superior und inferior das Zentrum des Muskelgefühls, d. h. der Lage- und Bewegungsempfindung.

b. Das Gehörzentrum — im mittleren Teile des Gyrus temporalis superior.

c. Das Sehzentrum — im Cuneus, speziell in der Rinde der Fissura calcarina.

d. Das Riechzentrum — im vorderen Teile des Gyrus hippocampi und im Ammonshorn.

e. Das Geschmackszentrum. Darüber ist nichts Bestimmtes bekannt, es soll dem Riechzentrum benachbart sein.

Fig. 89. Hirnlokalisation.

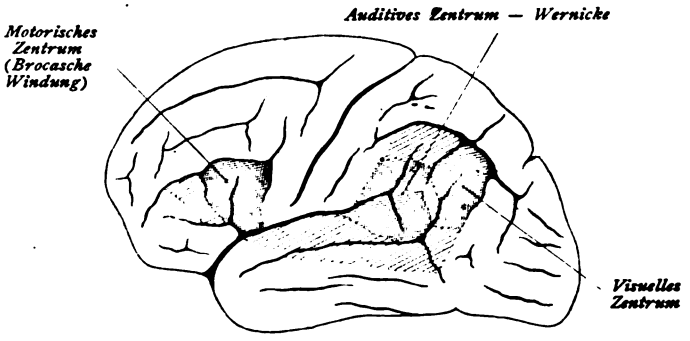

Fig. 90. Hirnlokalisation. Sprachzentrum.

3. Das Sprachzentrum. Dasselbe umfaßt folgende besondere Zentren:

a. Das artikulatorische (motorische) Zentrum — Zentrum der motorischen Aphasie — liegt im Fuße des Gyrus frontalis inferior (Brocasche Windung).

Zerstörung des Zentrums führt zur Aufhebung der motorischen Sprachleistungen. Willkürliches Sprechen, Lesen, Nachsprechen sind nicht mehr möglich.

b. Das auditive Zentrum (Wernickesches Zentrum) — das Zentrum der Worttaubheit — liegt im hinteren Teile des Gyrus temporalis superior und im Gyrus supramarginalis.

Digitized by Google

Bei Störungen in diesem Zentrum hört der Kranke die gesprochenen Worte, er kann aber das, was er hört, nicht mehr verstehen.

c. Das visuelle Zentrum — das Zentrum der Wortblindheit — liegt im Gyrus angularis.

Bei Störungen des Zentrums kann der Kranke die Gegenstände noch sehen, erkennt aber ihre Bedeutung nicht mehr.

Als ein besonderes Zentrum wird auch das Schreibzentrum genannt — im Fuß des Gyrus frontalis medius.

Die Vereinigung dieser Zentren bildet die Sprachzone. Die Zone ist einseitig lokalisiert. Störungen der Sprache finden sich bei Rechtshändern nur bei Läsion der Sprachzone der linken Hemisphäre, bei Linkshändern bei Läsion der Zone der rechten Hemisphäre.

Alle diese Hauptzentren, das motorische Zentrum, die Fühlsphäre, das Gehörzentrum, das Sehzentrum, das Riechzentrum und das Geschmackszentrum, nehmen nur einen bestimmten Teil, vielleicht ein Drittel der gesamten Großhirnrinde ein, der übrige Teil der Rinde ist als Organ der psychischen Tätigkeit aufzufassen und umschließt die Assoziationszentren. Nach Flechsig unterscheidet man ein frontales und ein parieto-occipito-temporales Assoziationszentrum. Das frontale Zentrum umfaßt den größten Teil der Frontalwindungen, besonders deren vordere Bezirke. Das parieto-occipito-temporale Zentrum umfaßt den Praecuneus, den Lobus parietalis, Teile des Gyrus lingualis, den Gyrus fusiformis, den Gyrus temporalis medius und inferior, die Gyri occipitales superiores und laterales. Diese Assoziationszentren bilden die eigentlichen Seelenzentren, die Ursprungsstätten der Vorstellungen und Begriffe; dabei scheint das frontale Zentrum die eigentliche leitende Rolle in der gesamten psychischen Tätigkeit der Rinde zu übernehmen (Bechterew).

Telencephalon — Weiße Substanz. Leitungsbahnen.

Die weiße Substanz besteht aus drei Hauptarten von Fasern, und zwar aus

1. Assoziationsfasern — sie verbinden benachbarte oder entfernte Regionen einer Hemisphäre miteinander;
2. Kommissurenfasern — sie verbinden die beiden Hemisphären miteinander;
3. Projektionsfasern — sie verbinden die Rinde mit tiefer gelegenen Hirnteilen und mit dem Rückenmark; dazu gehören auch Fasern, die umgekehrt von tieferen Hirnteilen herkommen und in der Rinde enden.

Digitized by Google

1. Assoziationsfasern.

Sie können als kurze und lange Fasern unterschieden werden. Die kurzen Fasern verbinden benachbarte Windungen miteinander, sie werden auch als intralobäre Fasern oder U-Fasern oder Fibrae propriae s. arcuatae bezeichnet. Die langen Fasern verbinden entfernt gelegene Regionen einer Hemisphäre miteinander und werden auch als interlobäre Bündel bezeichnet. Solche Hauptbündel sind:

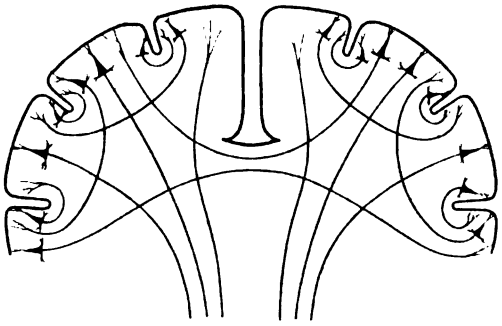

Fig. 91. Assoziationsfasern, Kommissurenfasern, Projektionsfasern.

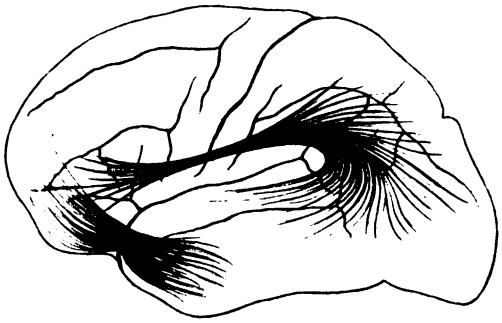

Fig. 92. Assoziationsfasern. Fasciculus uncinatus und Fasciculus longitudinalis superior s. arcuatus.

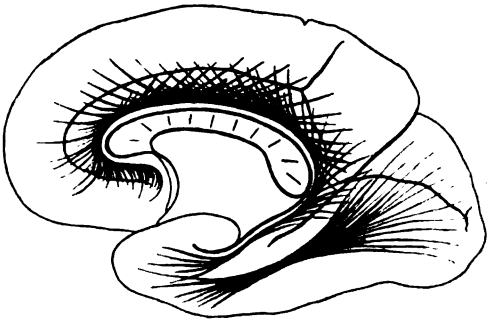

Fig. 93. Assoziationsfasern. Cingulum und Fasciculus longitudinalis inferior.

a. der Fasciculus uncinatus — Verbindung der Orbitalfläche des Frontallappens mit dem temporalen Pol und den vorderen Teilen der Gyri temporales;

b. der Fasciculus longitudinalis superior s. arcuatus — Verbindung des Operculum frontale und parietale mit dem Lobulus parietalis inferior, dem Occipitallappen und den hinteren Teilen der oberen und mittleren Temporalwindung;

c. der Fasciculus longitudinalis inferior — Verbindung des occipitalen Pols, des Cuneus, des Gyrus lingualis und fusiformis mit dem temporalen Pol;

d. das Cingulum (auch Fornix perihericus genannt) — Verlauf im Gyrus fornicatus, Assoziationsbündel des Rhinencephalon.

Digitized by Google

2. Kommissurenfasern.

Sie verbinden beide Hemisphären miteinander und umfassen:

a. den Balken — Verbindung der Rindengebiete des Palliums;
b. die Commissura anterior } Verbindung der zum Rhinen-
c. die Commissura hippocampi } cephalon gehörenden Gebiete.

Die den Balken bildenden Fasern verbinden die Rindengebiete der einen mit solchen der anderen Hemisphäre und bilden insgesamt die Radiatio corporis callosi, die in eine Pars frontalis, Pars parietalis, Pars temporalis und Pars occipitalis zerfällt (s. Seite 44). — Die Commissura anterior zerfällt in eine Pars anterior s. olfactoria und eine Pars posterior s. interhemisphaerica. Die Pars olfactoria verbindet den Lobus olfactorius der einen Seite mit dem Lobus olfactorius der anderen Seite. Die Pars interhemisphaerica verbindet die beiden Gyri hippocampi miteinander. — Die Commissura hippocampi s. Fornix transversus s. Lyra Davidis verbindet die beiden Ammonshörner miteinander.

3. Projektionsfasern.

Sie verbinden die Rinde des Endhirns mit tiefer gelegenen Hirnteilen (Corpus striatum, Thalamus, Regio subthalamica, Corpora quadrigemina, Pons, Medulla oblongata) und mit dem Rückenmark. Sie entspringen vom Kamm der Gyri und bilden in ihrer Gesamtheit den Stabkranz oder die Corona radiata. Zu ihnen gehören, wie bereits erwähnt, auch Fasern, die von tieferen Hirnteilen zur Rinde aufsteigen.

Wir können kurze und lange Bahnen unterscheiden.

A. Kurze Bahnen.

1. Fasern von allen Teilen der Hirnrinde zum Thalamus und umgekehrt vom Thalamus zur Rinde — Tractus cortico-thalamici und thalamocorticales, Stiele des Sehhügels. So finden wir:
   a. Fasern aus der Rinde des Frontallappens zum vorderen Ende des Thalamus;
   b. Fasern aus der Rinde der Zentralwindungen und der vorderen Teile des Parietallappens zum äußeren und inneren Thalamuskern;
   c. Fasern aus der Rinde der hinteren Teile des Parietallappens und des Occipitallappens zum Pulvinar;
   d. Fasern aus dem Occipito-Temporallappen zum ventralen und medialen Teile des Thalamus.

Eine wichtige vom Thalamus zur Rinde aufsteigende Bahn ist die sog. Haubenbahn oder Haubenstrahlung. Die Fasern ziehen vom ventralen

Digitized by Google

Thalamusgebiet teils durch die innere Kapsel direkt zur Rinde, teils zuerst durch den Linsenkern, um sich erst nach Austritt aus demselben mit den anderen aus der inneren Kapsel kommenden Fasern zu vereinigen. Die durch den Linsenkern ziehenden Fasern sind in Fig. 95 dargestellt (vgl. auch Fig. 109).

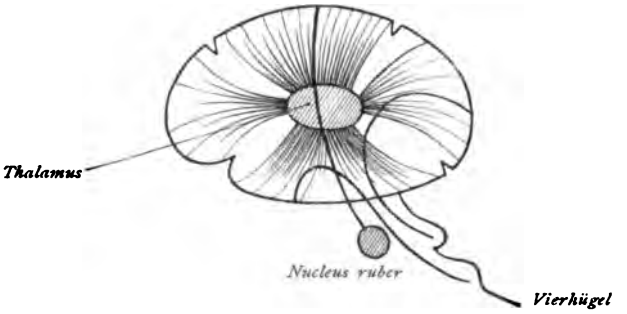

Fig. 94. Projektionsbahnen. Stiele des Sehhügels. Fasern zum vorderen und hinteren Vierhügel und zum Nucleus ruber.

2. Fasern aus der Rinde des Sehzentrums zum vorderen Vierhügel und zum Corpus geniculatum laterale. Sie bilden zusammen mit den sub 1c. erwähnten aus dem Occipitallappen zum Pulvinar ziehenden Fasern die Gratioletsche Sehstrahlung. Fasern ziehen auch umgekehrt vom Pulvinar, Vierhügel und Corpus geniculatum laterale zur Rinde.

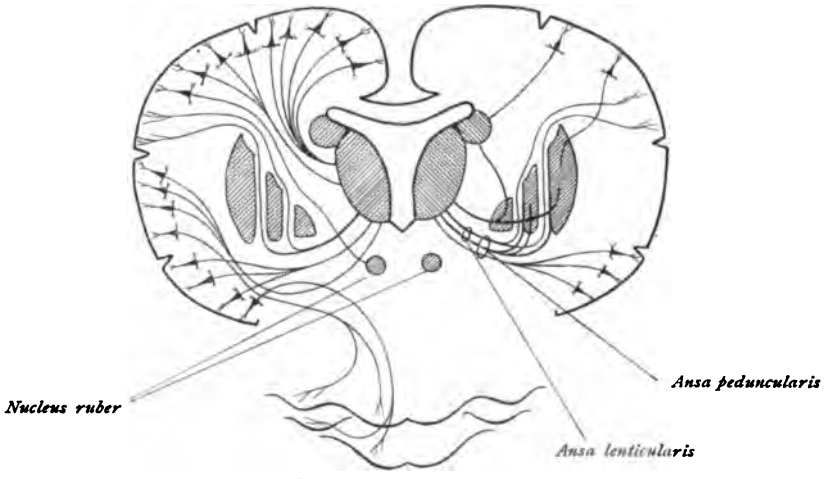

Fig. 95. Projektionsbahnen. Kurze Bahnen. Fasern zum Thalamus, zum Nucleus ruber und zu den Vierhügeln. Vom Thalamus kommende und durch den Linsenkern ziehende Fasern der Haubenbahn. Rechts Fasern zum Nucleus caudatus und zum Putamen des Linsenkerns.

Digitized by Google

3. Fasern aus der Rinde des Hörzentrums zum hinteren Vierhügel und zum Corpus geniculatum mediale und umgekehrt von letzteren Teilen zur Rinde.
4. Fasern aus der Rinde (Ursprung nicht genau bekannt, Parietallappen?) zum Nucleus ruber.
5. Aus dem Ammonshorn zieht als Stabkranzbündel der Fornix zum Zwischenhirn; die Endigung der Fasern erfolgt im Corpus mamillare.

B. Lange Bahnen.

Die Fasern ziehen von der Rinde durch die innere Kapsel zum Hirnschenkelfuß, ihre Endigung erfolgt in der Brücke, in der Medulla oblongata und im Rückenmark. Wir kennen folgende Hauptbahnen:

1. Die frontale Brückenbahn. Die Fasern entspringen in der Rinde des Frontallappens, ziehen durch die innere Kapsel (hinterer Teil des vorderen Schenkels), bilden das innere Fünftel des Hirnschenkelfußes und enden in der Brücke in den Brückenkernen.

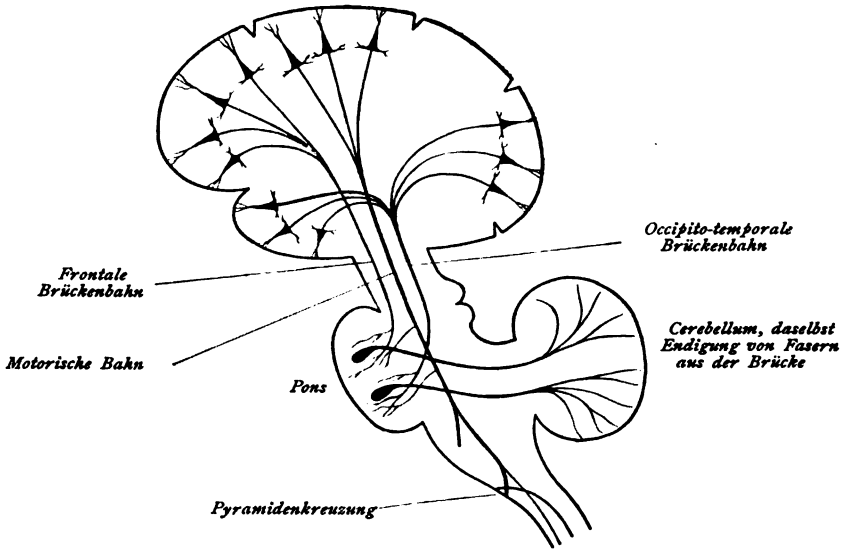

Fig. 96. Projektionsbahnen. Lange Bahnen.

2. Die occipito-temporale Brückenbahn. Die Fasern entspringen in der Rinde des Occipital- und Temporallappens, ziehen durch die innere Kapsel (hinteres Segment), bilden das äußere Fünftel des Hirnschenkelfußes und enden in der Brücke in den Brückenkernen.
3. Die motorische Bahn. Die Fasern entspringen in der Rinde der

Digitized by Google

Zentralwindungen und des Lobulus paracentralis, ziehen durch die innere Kapsel (Knie und vordere zwei Drittel des hinteren Schenkels), bilden die drei mittleren Fünftel des Hirnschenkelfußes und ziehen nach der Medulla oblongata und dem Rückenmark. Die ganze motorische Bahn zerfällt in die cortico-bulbäre Bahn und in die cortico-spinale Bahn (vgl. auch Fig. 113).

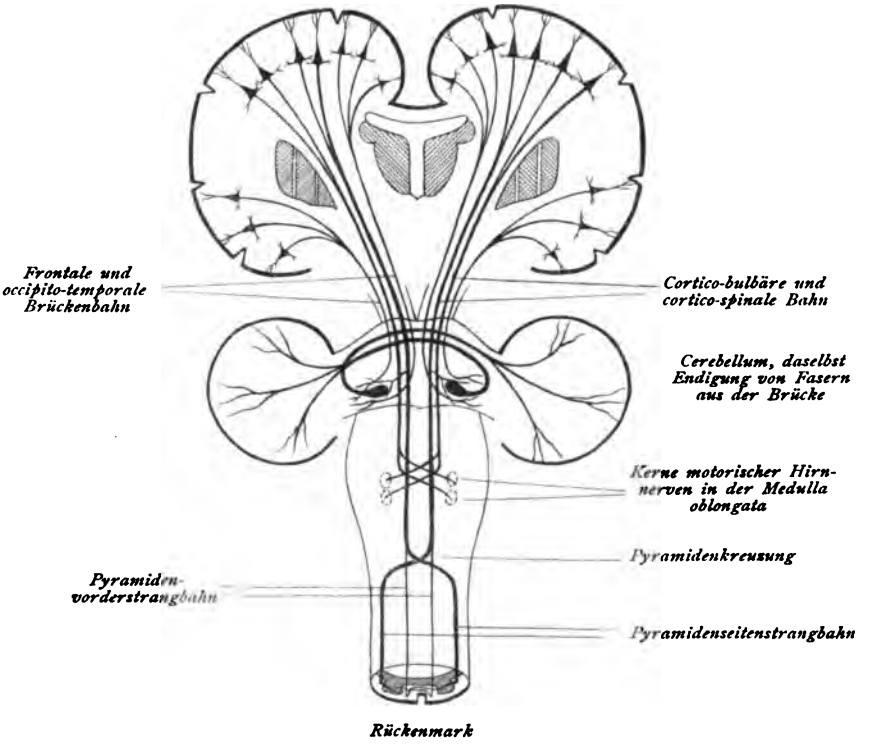

Fig. 97. Projektionsbahnen. Lange Bahnen.

a. Die cortico-bulbäre Bahn oder Bahn der motorischen Hirnnerven. Der Ursprung der Fasern ist nur für die Bahn des Facialis und Hypoglossus bekannt, die Fasern entspringen in der Rinde des unteren Teiles der Zentralwindungen. Die Bahn zieht durch die innere Kapsel (Knie) zum Hirnschenkelfuß, die Endigung erfolgt in den kontralateralen Kernen der motorischen Hirnnerven.

Aus der Rinde des hinteren Teiles der unteren Frontalwindung (Brocasche Windung oder Zentrum der motorischen Aphasie) zieht die Sprachbahn zu den Kernen der beim Sprechen notwendigen Nerven.

b. Die cortico-spinale Bahn oder Bahn der motorischen Spinalnerven — Tractus cerebro-spinalis, Pyramidenbahn —. Die

Digitized by Google

Fasern entspringen in der Rinde des Lobulus paracentralis und des oberen und mittleren Teiles der Zentralwindungen (motorische Region), ziehen durch die innere Kapsel (vordere zwei Drittel des hinteren Schenkels), durch den Hirnschenkelfuß, durch die Brücke nach der Medulla oblongata. Beim Übergang der Medulla oblongata in das Rückenmark kreuzen sich die Fasern der Pyramidenbahn — Pyramidenkreuzung —. Diese Kreuzung ist aber keine vollständige. Ein kleiner Teil der Fasern zieht ungekreuzt weiter, verläuft im Vorderstrange des Rückenmarks als Fasciculus cerebro-spinalis anterior oder Pyramidenvorderstrangbahn; die Endigung der Fasern erfolgt im Vorderhorn des Rückenmarks, und zwar im kontralateralen Vorderhorn (Verlauf der Fasern durch die vordere Kommissur). Der größere Teil der Fasern zieht auf die andere Seite, verläuft im Seitenstrange des Rückenmarks als Fasciculus cerebro-spinalis lateralis oder Pyramidenseitenstrangbahn; die Endigung der Fasern erfolgt im Vorderhorn des Rückenmarks, und zwar im gleichseitigen Vorderhorn. Beachten wir in Fig. 98 auch die Lage der einzelnen Faserbündel oder Bahnen beim Durchtritt durch die innere Kapsel.

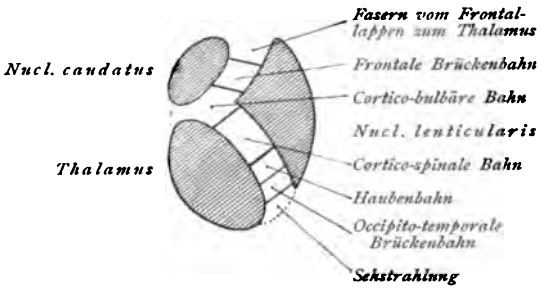

Fig. 98. Innere Kapsel, Horizontalschnitt.

Radiatio corporis striati.

Das Corpus striatum wird durch die Capsula interna in zwei Teile geschieden, in den Nucleus caudatus und den Nucleus lenticularis. Der Nucleus lenticularis läßt einen lateralen Teil, das Putamen, und einen medialen, den Globus pallidus, erkennen, welch letzterer wieder in einzelne kleinere Abschnitte zerfällt. Die Trennung des Linsenkernes in die einzelnen Glieder erfolgt durch weiße Faserzüge, die Laminae medullares.

Verbindungen des Corpus striatum. (Vgl. Fig. 95.)

a. Fasern von der Hirnrinde herkommend ziehen als Stabkranzfasern zum Nucleus caudatus und Nucleus lentiformis.

b. Fasern aus dem Nucleus caudatus und dem Putamen des Linsenkernes ziehen zum Thalamus und zur Regio subthalamica.

Die aus dem Nucleus caudatus stammenden Fasern durchsetzen die innere Kapsel und gelangen zum Globus pallidus, die aus dem Putamen kommenden

Digitized by Google

Fasern ziehen direkt zum Globus pallidus und verlaufen dann zusammen mit den aus dem Nucleus caudatus stammenden Fasern zum Thalamus — Radiatio strio-thalamica —.

Fasern, die in den Laminae medullares des Linsenkernes basalwärts ziehen und durch solche aus dem Globus pallidus verstärkt werden, verlaufen an der Basis des Linsenkernes medialwärts zur Regio subthalamica — Radiatio strio-subthalamica —. Diese Fasern bilden die Linsenkernschlinge — Ansa lenticularis — und treten in Beziehung teils zum ventralen Teile des Thalamus, teils zum Corpus subthalamicum s. Corpus Luysi und zum Nucleus ruber. Einige Fasern ziehen noch tiefer bis ins Mittelhirn, zu den hinteren Vierhügeln und der Substantia nigra.

Die Ansa lenticularis bildet zusammen mit dem unteren Thalamusstiel. der hauptsächlich Fasern aus dem Temporallappen zum ventralen und medialen Teile des Thalamus führt, die Hirnschenkelschlinge oder die Ansa peduncularis.

Faserverlauf des Rhinencephalon.

1. Periphere Bahn.

Sie geht von der Riechschleimhaut bis zum Bulbus olfactorius. Die Erregung wird von den peripheren Ästen der intraepithelialen bipolaren Olfactorius-

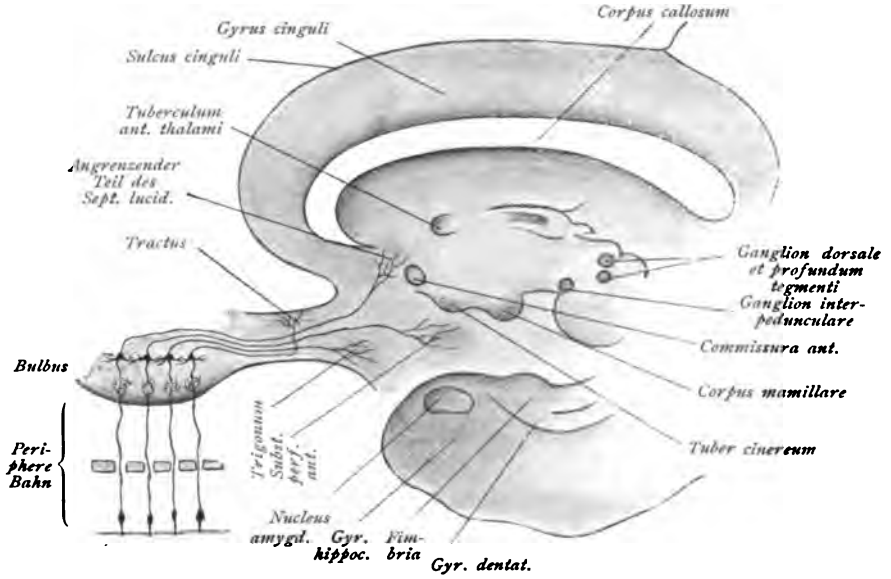

Fig. 99. Faserverlauf des Rhinencephalon.
Periphere Bahn: Riechschleimhaut → Bulbus olf.
Zentrale Bahn: Verbindung des Bulbus olf. mit den primären Zentren.

Digitized by Google

zellen auf die Zellen und von da durch die zentralen Ausläufer — Fila olfactoria — bis zu den Glomeruli olfactorii geleitet.

2. Zentrale Bahn.

A. Verbindung des Bulbus olfactorius mit den primären Zentren.

In den Glomeruli wird die Erregung auf die Riechpinsel der Mitralzellen und Pinselzellen übertragen, gelangt zu den Mitral- bzw. Pinselzellen und wird durch deren Achsenzylinder zentralwärts zu den primären Zentren geleitet (Fig. 99). Der Bulbus olfactorius bildet gleichsam ein Schaltganglion, die Endstation der peripheren Bahn, die Ausgangsstation der zentralen Bahn. Zu den primären Zentren gehört die graue Substanz des Tractus olfactorius, des Trigonum olfactorium, die Substantia perforata anterior, der angrenzende Teil des Septum lucidum.

B. Verbindung der primären Zentren mit den sekundären oder kortikalen Zentren.

Sekundäre oder kortikale Zentren sind: der Gyrus hippocampi, das Ammonshorn, der Gyrus dentatus. Die Verbindung erfolgt durch:

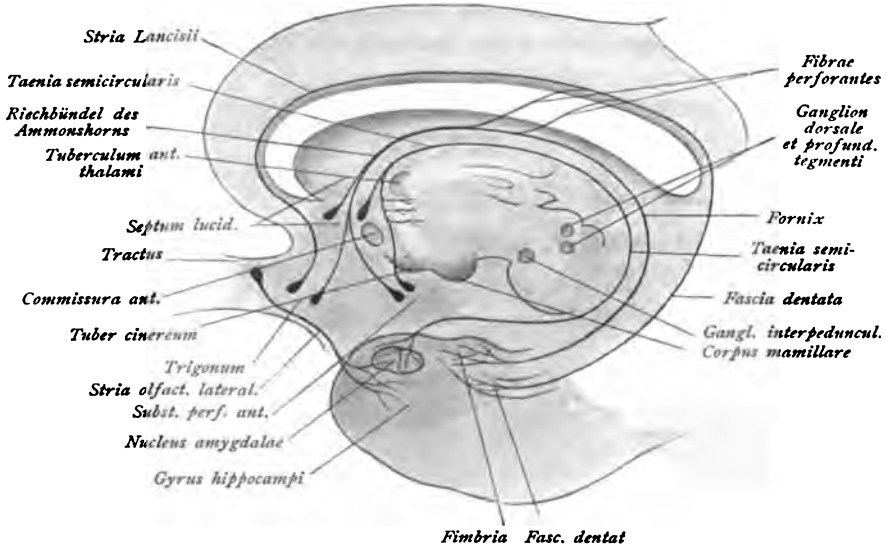

Fig. 100. Faserverlauf des Rhinencephalon.
Verbindung der primären Zentren mit den sekundären oder kortikalen Zentren.

a. Die Stria olfactoria lateralis. Die Fasern ziehen vom Trigonum olfactorium im Gyrus olfactorius lateralis zum Vorderende des Gyrus hippocampi und enden in der Rinde des Gyrus.

Digitized by Google

b. Das Riechbündel des Ammonshorns — ZUCKERKANDL —. Die Fasern entspringen im Trigonum olfactorium und in der Substantia perforata anterior, ziehen zunächst zum Septum, werden durch Fasern aus dem Septum verstärkt und verlaufen dann im Fornix rückwärts bis ins Ammonshorn.

c. Die Stria Lancisii. Die Fasern ziehen vom Trigonum weg als Stria olfactoria medialis gegen den Gyrus subcallosus, dann um den Balken und im Gyrus dentatus weiter bis zur Ammonsformation.

Als kortikales Zentrum nennt DÉJÉRINE auch den Nucleus amygdalae. Zu diesem Nucleus tritt ein Faserbündel, die Taenia semicircularis, in nähere Beziehung. Die Fasern entspringen in der Substantia perforata anterior und im Septum pellucidum und werden durch solche verstärkt, die von der vorderen Kommissur herkommen, ziehen dann konvergierend gegen den Sulcus intermedius, verlaufen daselbst zwischen Nucleus caudatus und Thalamus caudalwärts und enden im Mandelkern. Im aufsteigenden vorderen Verlaufe treten Fasern im rechten Winkel ab und dringen in den Thalamus ein (Fig. 100).

Als Stabkranzbündel der Ammonsformation haben wir bereits den Fornix erwähnt. Die Fornixfasern entstammen den Pyramidenzellen des Ammons-

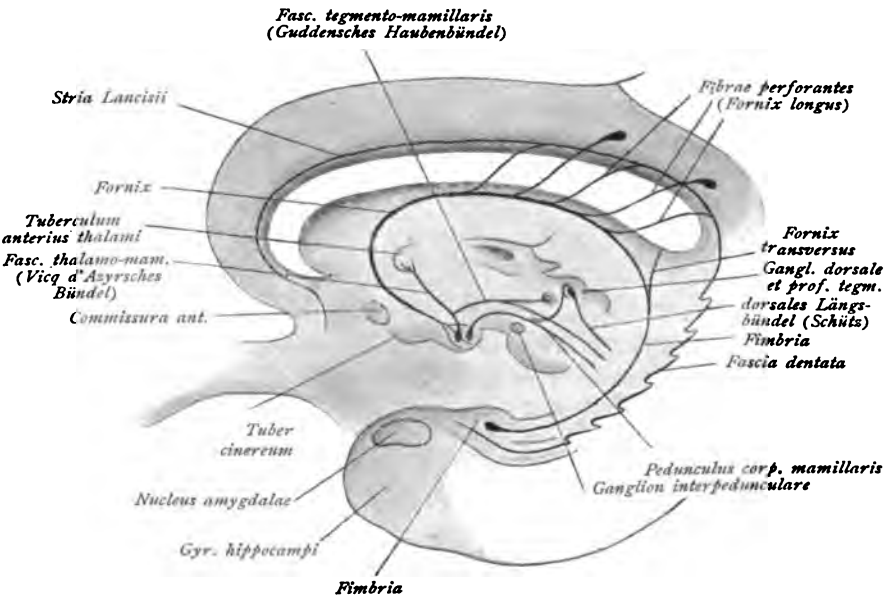

Fig. 101. Faserverlauf des Rhinencephalon.
Weitere Verbindungen der kortikalen Zentren. Fornix und System des Corpus mamillare.

horns und den polymorphen Zellen des Gyrus dentatus. Sie ziehen zunächst als Fimbria und weiterhin als Fornixschenkel gegen das Splenium corporis callosi. In dieser Gegend ziehen Fasern transversal nach innen zum kontra-

Digitized by Google

lateralen Fornixschenkel und bilden den Fornix transversus oder die Commissura hippocampi. Während des Verlaufes unter dem Corpus callosum nimmt der Fornix Fasern auf, die von den Striae Lancisii herkommen, indem sie den Balken von oben nach unten durchbrechen. Sie werden als Fibrae perforantes bezeichnet und bilden den Fornix longus — Forel —. Außer von den Striae Lancisii treten auch eine Anzahl Fasern vom Gyrus fornicatus her als Fibrae perforantes durch den Balken. Die Fornixfasern ziehen dann als Columnae fornicis hinter der vorderen Kommissur in die Tiefe; die Endigung der Hauptmasse der Fasern erfolgt im Corpus mamillare — Tractus cortico-mamillaris. Ein anderer Teil der Fornixfasern zieht zur Stria medullaris thalami und mit dieser zum Ganglion habenulae als Tractus cortico-habenularis (Fig. 101 u. 102).

Einige Fasern des Fornix gelangen auf einem anderen Wege zu ihrer Endstation. Solche aberrierende Fasern zweigen über dem Foramen Monroi ab und verlaufen vor der vorderen Kommissur, andere zweigen in der Höhe des Tuber cinereum ab und ziehen als die von M. v. Lenhossék beschriebene Stria alba tuberis zum Corpus mamillare (s. S. 61).

Hier anschließend sollen die vom Corpus mamillare ausgehenden, sowie die mit dem Ganglion habenulae in Beziehung tretenden Bahnen berücksichtigt werden.

Das Corpus mamillare besteht aus zwei Kernen oder Ganglien, aus einem medialen und einem lateralen Ganglion. Das mediale Ganglion bildet die Hauptmasse, das laterale Ganglion ist klein und umfaßt das mediale bogenförmig. Aus dem medialen Ganglion entspringt das Stammbündel — Fasciculus mamillaris princeps —, das schräg nach oben und außen zieht. Die Fasern dieses Stammbündels teilen sich in zwei Äste, die einen Äste treten zur Bildung des Fasciculus thalamo-mamillaris oder des Tractus mamillo-thalamicus, die anderen zur Bildung des Fasciculus tegmento-mamillaris oder des Tractus mamillo-tegmentalis zusammen (Fig. 101).

Der Fasciculus thalamo-mamillaris, das Vicq d'Azyrsche Bündel, endet unter freier Aufsplitterung seiner Fasern im Nucleus anterior thalami.

Der Fasciculus tegmento-mamillaris, das Guddensche Haubenbündel des Corpus mamillare, zieht nach hinten und dringt in die Haube des Hirnschenkels ein. Die Hauptmasse der Fasern endet in einem kleinen Ganglion, im Ganglion profundum tegmenti, und in der benachbarten grauen Substanz des Aquaeductus Sylvii, einige Fasern zweigen zum hinteren Längsbündel ab.

Im lateralen Ganglion des Corpus mamillare nimmt der Pedunculus corporis mamillaris seinen Ursprung. Das Bündel zieht in die Haube und endet im Ganglion dorsale tegmenti und in dem den Kern umgebenden Grau. In diesem Kerne und im zentralen Grau entspringt das dorsale Längsbündel von Schütz (Fig. 101).

Dieses dorsale Längsbündel von Schütz (Köllikers dorsales graues

Digitized by Google

Längsbündel, Bechterews dorsales Längsbündel des zentralen Höhlengraus) ist nicht zu verwechseln mit dem allgemein als »hinteres Längsbündel« bezeichneten Bündel. Dieses Schützsche Längsbündel zieht durch das Grau des gesamten Hirnstammes uud steht mit den Kernen aller Hirnnerven und vielen anderen Ganglien in Verbindung; man bezeichnet es als Fasciculus longitudinalis dorsalis. Das »hintere Längsbündel« wird als Fasciculus longitudinalis medialis bezeichnet.

Im Ganglion habenulae endet die Hauptmasse der Fasern der Stria medullaris thalami.

Diese Stria medullaris thalami führt:

a. Fasern, die vom Fornix herkommen — Tractus cortico-habenularis,

b. Fasern aus dem Septum lucidum und der Area olfactoria — Tractus olfacto-habenularis,

c. Fasern aus dem Inneren des Thalamus — Tractus thalamo-habenularis.

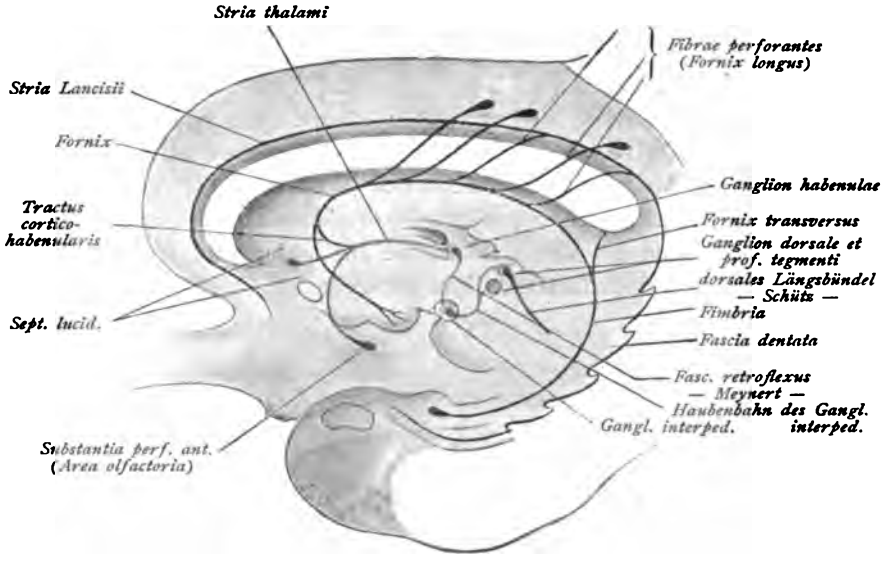

Fig. 102. Faserverlauf des Rhinencephalon.
Weitere Verbindungen der kortikalen Zentren. Fornix und System des Ganglion habenulae.

Diejenigen Fasern der Stria thalami, die nicht im Ganglion habenulae enden, durchziehen dasselbe und dringen in die Commissura interhabenularis ein, die als ein Bündel transversaler Fasern vor der Glandula pinealis liegt. Einige Fasern enden im kontralateralen Ganglion, andere ziehen zum Dache des Mittelhirns, besonders zum vorderen Vierhügel, andere treten vielleicht in Beziehung zum hinteren Längsbündel.

Im Ganglion habenulae nimmt der Fasciculus retroflexus — Meynert — seinen Ursprung. Dieses Bündel endet in der Substantia perforata posterior

Digitized by Google

in der Gegend dicht vor der Brücke in einem kleinen Ganglion, im Ganglion interpedunculare — GUDDEN —, es wird daher auch als Tractus habenulo-peduncularis bezeichnet.

Im Ganglion interpedunculare — GUDDEN — entspringt die Haubenbahn des Ganglion interpedunculare. Die Fasern ziehen dorsalwärts bis in das zentrale Grau und enden teils im Ganglion tegmenti profundum, teils im Ganglion tegmenti dorsale und im umliegenden zentralen Grau. Hier schließt sich dann wiederum das dorsale Längsbündel von SCHÜTZ an.

3. Verbindung der beiden primären Zentren.

Die Fasern entspringen in der Rinde des Tractus und ziehen unter Bildung der Pars olfactoria der vorderen Kommissur zum Tractus der anderen Seite. Sie enden hier teils im Tractus, teils in der Körnerschicht und in der Lage der Glomeruli olfactorii des Bulbus.

4. Weitere Verbindungen der primären Zentren.

Direkte Fasern ziehen zum Tuber cinereum, zum Corpus mamillare, zu tiefer gelegenen Hirnteilen und zum Rückenmark. Sie bilden die Riechstrahlung zum Zwischen- und Mittelhirn — Tractus olfacto-mesencephalicus —, das basale Riechbündel (WALLENBERG).

An die Bahn der zum Corpus mamillare ziehenden Fasern schließt sich weiterhin das System des Corpus mamillare an, wodurch wieder Beziehungen mit dem Thalamus und dem Mittelhirn entstehen.

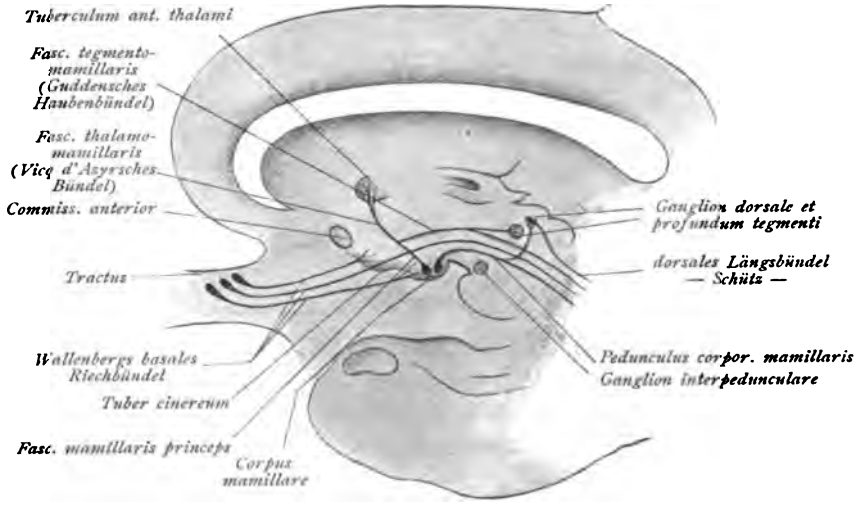

Fig. 103. Faserverlauf des Rhinencephalon.
Weitere Verbindungen der primären Zentren. WALLENBERGs basales Riechbündel und System des Corpus mamillare.

Digitized by Google

Eine ähnliche Verbindung der primären Zentren erfolgt durch das System des Ganglion habenulae.

5. Verbindung der beiden kortikalen Zentren.

Sie erfolgt durch die Fasern des Fornix transversus und vielleicht die Pars interhemisphaerica der vorderen Kommissur.

6. Weitere Verbindungen der kortikalen Zentren.

Als ein langes Assoziationsbündel des Rhinencephalon ist der Fornix peripericus — ARNOLD — oder das Cingulum anzusehen. Es erscheint als Bogenbündel, welches Rostrum, Genu, Truncus und Splenium des Balkens umzieht, im Isthmus schmäler wird und sich gegen das vordere Ende des Uncus ausbreitet. Es wird durch Fasern gebildet, die nicht die ganze Länge des Bündels einnehmen, sondern mehr oder weniger kurz sind, und deren beide gekrümmte Enden in die weiße Masse der benachbarten Windungen einstrahlen. Es erscheint derart eigentlich nicht als ein Assoziationsbündel des Rhinencephalon, sondern bildet ein Assoziationsbündel der verschiedenen Windungen der inneren Hemisphärenfläche (Fig. 93).

Cerebellum.

Die Kleinhirnrinde zeigt folgende Lagen:

1. die Molekularlage — als äußerste Schicht,
2. die Lage der PURKINJEschen Zellen — als mittlere Schicht,
3. die Körnerlage — als innerste Schicht.

Die PURKINJEschen Zellen entsenden ihre reich verzweigten protoplasmatischen Ausläufer nach der Molekularlage, der Nervenfortsatz der Zellen zieht durch die Körnerlage zur weißen Substanz des Kleinhirns.

In der Molekularlage finden sich neben kleinen Rindenzellen mit kurzem, bald endendem Nervenfortsatz die Korbzellen, die dadurch charakterisiert sind, daß ihr Nervenfortsatz parallel zur Oberfläche verläuft und in diesem Verlaufe zahlreiche Kollateralen abgibt, die alle nach der Tiefe treten und die Zellkörper der PURKINJEschen Zellen korbartig umflechten (Fig. 104).

In der Körnerschicht finden wir hauptsächlich die kleinen Körnerzellen vertreten. Es sind kleine kugelige Zellen mit 3—5 kurzen Dendriten. Ihr Nervenfortsatz zieht nach der Molekularlage und teilt sich daselbst in zwei Äste, die parallel zur Oberfläche in der Richtung der Kleinhirnwindungen ziehen. Außer den kleinen Körnerzellen findet man auch Zellen von GOLGIS II. Typus, die ihre Dendriten oft weit nach der Molekularlage entsenden und deren Nervenfortsatz sich ungemein fein verästelt.

Digitized by Google

Aus der weißen Substanz treten Fasern in die Rinde ein, von denen die einen als »Kletterfasern« zur Molekularlage ziehen und daselbst zwischen den

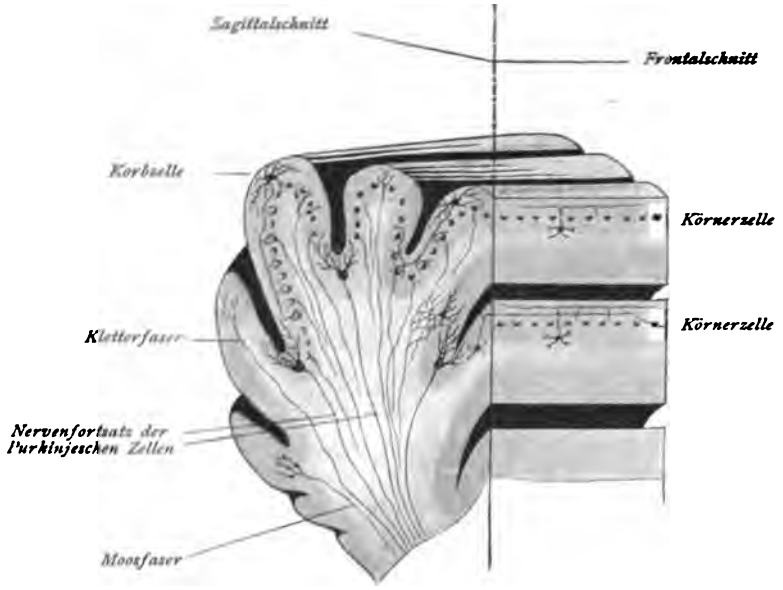

Fig. 104. Kleinhirnrinde. Schematische Darstellung.

Dendriten der PURKINJEschen Zellen enden, die anderen als »Moosfasern« ihre Endigung in der Körnerlage finden.

Faserverlauf.

Alle Rindenregionen sind untereinander durch bogenförmige Faserzüge, Fibrae arciformes, verbunden. Solche Assoziationssysteme verbinden benach-

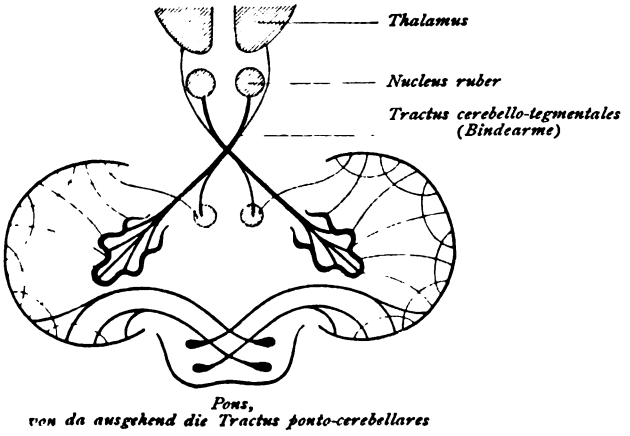

Fig. 105. Kleinhirn. Faserverlauf.

Digitized by Google

barte Windungen oder Läppchen des Kleinhirns miteinander. Die Rinde entsendet ferner zentrifugale Fasern zu den Kernen, so zum Nucleus dentatus und Nucleus fastigii, auch zum DEITERSschen Kern.

Als Hauptverbindungen des Kleinhirns kennen wir:

a. Fasern, die aus den Brückenkernen herkommen und zur kontralateralen Kleinhirnhemisphäre ziehen — Tractus ponto-cerebellares —. Sie bilden die Brückenarme oder die mittleren Kleinhirnschenkel (Fig. 105, vgl. auch Fig. 96 und 97).

b. Fasern, die aus dem Nucleus dentatus und teilweise auch aus dem Nucleus fastigii oder Dachkern des Kleinhirns frontalwärts ziehen, in der Vierhügelgegend sich kreuzen und im Nucleus ruber und Thalamus enden — Tractus cerebello-tegmentales —. Sie bilden die vorderen Kleinhirnschenkel oder die Bindearme, die Kreuzung unter den Vierhügeln wird als Bindearmkreuzung bezeichnet.

c. Fasern, die aus dem Rückenmark und der Medulla oblongata herkommen und als unterer Kleinhirnschenkel oder Corpus restiforme zum Kleinhirn ziehen. Auf Zusammensetzung und Endigung dieses Kleinhirnschenkels werden wir später näher eintreten.

Rückenmark.

Graue Substanz.

Sie besteht, abgesehen vom Stützgewebe, hauptsächlich aus Nervenzellen mit ihren protoplasmatischen Ausläufern und Nervenfortsätzen und aus um die Zellen endenden Nervenfasern.

In topographischer Hinsicht finden wir folgende Zellengruppen:

im Vorderhorn eine ventrale, eine dorsomediale und eine dorsolaterale Gruppe, zwischen diesen drei Gruppen die dem Hinterhorn angrenzende intermediäre Zone oder das Mittelfeld;

dorsal von der dorsolateralen Gruppe die Zellengruppe des Seitenhorns;

beim Übergange der intermediären Zone in das Hinterhorn, etwas medial gelegen, die CLARKEsche Säule;

im Hinterhorn überall zerstreut meist kleinere Zellen ohne besondere Anordnung.

Gegenüber dieser Einteilung der Rückenmarkszellen nach Lage und Anordnung in der grauen Substanz ist eine Einteilung nach dem Verhalten lediglich des Nervenfortsatzes eine zweckmäßigere. Darnach teilen wir die Rückenmarkszellen ein in:

1. Zellen, deren Nervenfortsätze aus dem Rückenmark austreten. Sie liegen im Vorderhorn und werden als motorische Vorderhornzellen bezeichnet. Ihre Nervenfortsätze bilden die aus dem Rückenmark austretenden vorderen Wurzeln.

Digitized by Google

2. Zellen, deren Nervenfortsatz nach der weißen Substanz zieht. Hier teilt sich der Nervenfortsatz in einen auf- und absteigenden Ast; der absteigende Ast

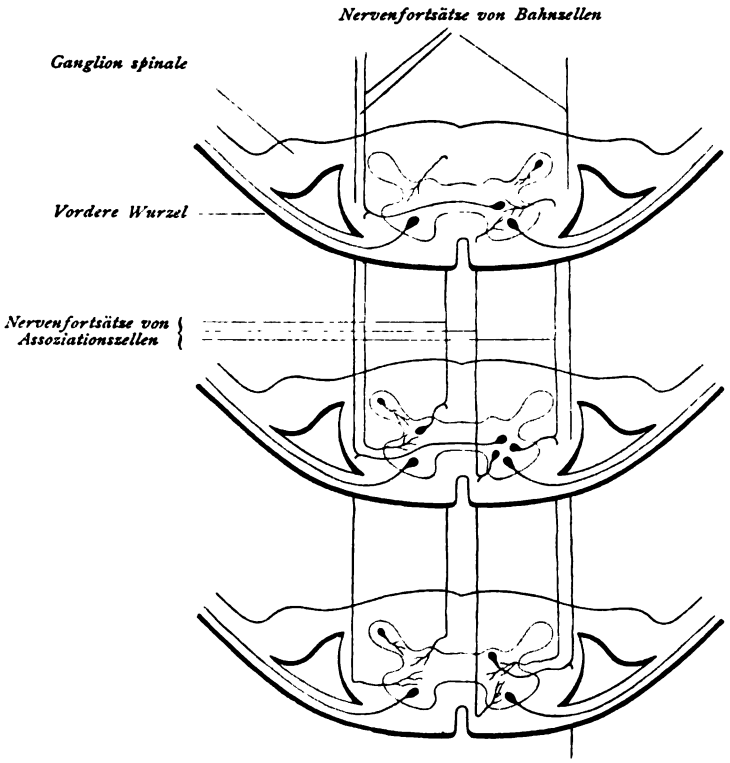

Fig. 106. Schematische Darstellung der verschiedenen Kategorien der Rückenmarkszellen.

endet nach kürzerem Verlaufe wieder in der grauen Substanz, der aufsteigende Ast zieht in der weißen Substanz nach oben. Die Zellen werden als Strangzellen bezeichnet. — Wir unterscheiden zwei Kategorien von Strangzellen:

a. Zellen, deren Nervenfortsätze bzw. obere Teilungsäste weit nach oben ziehen und als besondere Bahnen das Rückenmark mit dem Gehirn verbinden — Bahnzellen —.

b. Zellen, deren Nervenfortsätze bzw. obere Teilungsäste nach kurzem oder längerem Verlaufe wieder in die graue Substanz des Rückenmarks eintreten und zur Verbindung verschiedener Rückenmarkshöhen dienen — Assoziationszellen —.

Die Strangzellen können weiterhin auch als homolaterale und kontralaterale Strangzellen unterschieden werden; bei den ersteren ziehen die Nervenfortsätze nach der weißen Substanz der gleichen Seite, bei den letzteren durch die vordere Kommissur nach der weißen Substanz der anderen Seite (Kommissurenzellen). Je nachdem der Nervenfortsatz im Vorder-, Seiten- oder

Digitized by Google

Hinterstrang verläuft, werden die Strangzellen auch als Vorder-, Seiten- oder Hinterstrangzellen bezeichnet. — Die Strangzellen finden sich in allen Gebieten der grauen Substanz, die kontralateralen Strangzellen oder Kommissurenzellen hauptsächlich im Hinterhorn, in dessen Basis und in der intermediären Zone. (Kommissurenzellen sind in Fig. 106 im ersten und zweiten Querschnitt angegeben.)

3. Zellen von Golgis II. Typus. Sie finden sich vorwiegend in den Hinterhörnern.

Die motorischen Vorderhornzellen, deren Nervenfortsätze die vorderen motorischen Wurzeln bilden, nehmen also insoweit eine Sonderstellung ein, als sie die einzigen Elemente sind, die Fasern aus dem Zentralorgan nach der Peripherie entsenden. Die Strangzellen und die Golgischen Zellen gehören mit ihrer ganzen Ausbreitung dem Zentralnervensystem an. Dabei vermitteln die Bahnzellen Beziehungen des Rückenmarks mit höher gelegenen Zentren; den Assoziationszellen fällt die Aufgabe zu, eine erhaltene Erregung innerhalb des Rückenmarks auf höher und tiefer gelegene Zellenkomplexe zu übertragen, während das Wirkungsfeld der Zellen von Golgis II. Typus auf die nächste Umgebung beschränkt ist.

Weiße Substanz.

Die weiße Substanz besteht wesentlich aus in der Längsachse verlaufenden Fasern. Wir unterscheiden folgende Hauptfasersysteme:

a. Fasern, die von der Hirnrinde, der Regio subthalamica (Nucleus ruber), dem Mittelhirndach, dem Kleinhirn (bzw. Deitersschen Kern) herkommen, im Rückenmark absteigen und daselbst enden;

b. Fasern, die umgekehrt in der grauen Substanz des Rückenmarks entspringen und in höher gelegenen Teilen enden (Nervenfortsätze der Bahnzellen);

c. Fasern, die bestimmte Höhen des Rückenmarks miteinander verbinden (Nervenfortsätze der Assoziationszellen);

d. Fasern, die als Fortsetzungen der hinteren Wurzeln von den Spinalganglien herkommen, in das Rückenmark eintreten und in den Hintersträngen verlaufen.

1. Vorderstrangbahnen.

Medial, längs der Fissura mediana anterior, zieht der Tractus cerebrospinalis anterior oder die Pyramidenvorderstrangbahn (siehe S. 142). Die Endigung der Fasern erfolgt nach Kreuzung in der vorderen Kommissur im kontralateralen Vorderhorn des Rückenmarks.

Im Areal dieser Pyramidenvorderstrangbahn ziehen Fasern, die vom Mittelhirn herkommen; sie bilden den Tractus tecto-spinalis oder den Fasciculus sulco-marginalis, die Vierhügel-Vorderstrangbahn. Die Fasern kreuzen sich nach dem Ursprung in den Vierhügeln. Ein Teil der Fasern zieht auch zum Seitenstrang des Rückenmarks als Vierhügelseitenstrangbahn.

Der übrige Teil des Vorderstranges wird von dem Vorderstranggrund-

Digitized by Google

bündel oder dem Fasciculus anterior proprius gebildet. Hier finden wir in der Hauptsache Fasern von Strangzellen (Assoziationszellen) des Rückenmarks, ferner am ventralen Rande Fasern, die vom DEITERSschen Kern her-

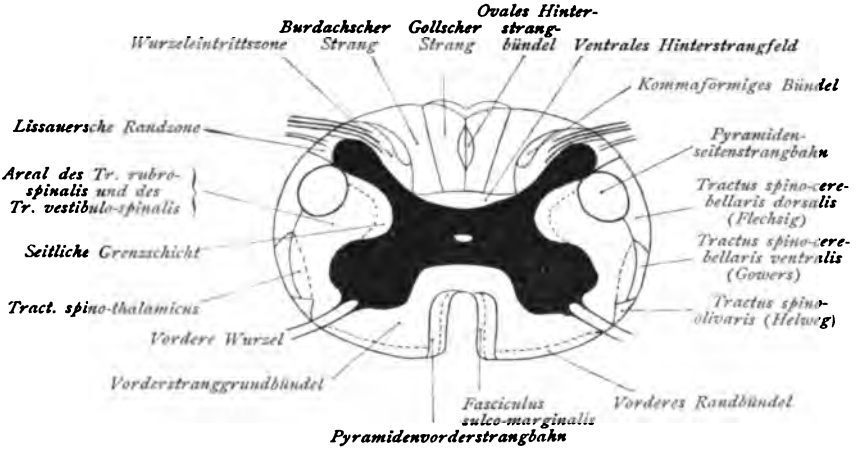

Fig. 107. Fasersysteme der weißen Substanz.

kommen und den Tractus vestibulo-spinalis anterior oder das vordere Randbündel bilden.

2. Seitenstrangbahnen.

Im dorsalen Teile des Seitenstranges zieht als mächtige Bahn der Tractus cerebro-spinalis lateralis oder die Pyramidenseitenstrangbahn (s. S. 142). Die Endigung der Fasern erfolgt im gleichseitigen Vorderhorn des Rückenmarks.

Lateral von der Pyramidenseitenstrangbahn, an der Peripherie, verläuft der Tractus spino-cerebellaris dorsalis, die dorsale oder FLECHSIGsche Kleinhirnseitenstrangbahn. Die Fasern entspringen in den CLARKEschen Säulen, ziehen im Seitenstrang nach oben und als Bestandteil des Corpus restiforme in das Kleinhirn, wo sie im Wurmgebiet enden.

Vor dieser FLECHSIGschen Kleinhirnseitenstrangbahn zieht ebenfalls an der Peripherie des Seitenstranges ein Bündel, dessen Fasern ebenfalls im Kleinhirn enden, der Tractus spino-cerebellaris ventralis, die ventrale Kleinhirnseitenstrangbahn oder das GOWERSsche Bündel. Der Ursprung der Fasern ist noch nicht genau bekannt, vielleicht stammen sie aus Zellen der intermediären Zone und des angrenzenden Teiles des Hinterhorns. Sie ziehen zunächst mit der FLECHSIGschen Kleinhirnseitenstrangbahn nach oben, treten aber nicht in das Corpus restiforme ein, sondern ziehen bis in die Brücke, dann um die Bindearme und rückwärts zum Wurme des Kleinhirns (vgl. Fig. 54, Fibrae arciformes).

Ventral vom GOWERSschen Bündel zieht an der Peripherie noch ein kleiner Faserzug, der Beziehungen des Rückenmarks mit der in der Medulla oblongata

Digitized by Google

gelegenen Olive vermittelt, der Tractus spino-olivaris oder die Helweg-sche Dreikantenbahn. Der Ursprung der Fasern liegt wahrscheinlich in der grauen Substanz des Rückenmarks in der Höhe des 3.—5. Cervicalnerven, die Endigung in den Oliven.

Das ganze Areal des Seitenstranges, das zwischen diesen Fasersystemen und der grauen Substanz sich ausdehnt, gehört dem Seitenstranggrundbündel oder dem Fasciculus lateralis proprius an. Hier finden wir wieder zahlreich vertreten kurze und lange Assoziationsfasern, die verschiedene höher und tiefer gelegene Regionen des Rückenmarks miteinander verbinden. Die kurzen Fasern liegen mehr der grauen Substanz an und bilden daselbst die seitliche Grenzschicht der grauen Substanz. Außerdem finden wir in diesem Seitenstranggrundbündel noch folgende Fasersysteme. — Medial vom Tractus spino-cerebellaris dorsalis und ventral von der Pyramidenseitenstrangbahn, teilweise auch noch im Areal der letzteren, zieht ein Bündel, dessen Fasern aus dem gekreuzten Nucleus ruber stammen, der Tractus rubrospinalis oder das Monakowsche Bündel. — In der gleichen Gegend und noch etwas mehr ventral ziehen Fasern aus dem Deitersschen Kerne als Tractus vestibulo-spinalis lateralis. — Medial vom Gowersschen Bündel zieht der Tractus spino-thalamicus. Die Fasern dieses Bündels sind die Nervenfortsätze der Kommissurenzellen des Rückenmarks, die durch die vordere Kommissur zum kontralateralen Seitenstrang und daselbst nach oben ziehen. Die Endigung des Bündels erfolgt im Thalamus. Mit dem Tractus spino-thalamicus zieht auch ein Faserbündel nach oben, das im Vierhügelgebiet endet, der Tractus spino-tectalis. Das ganze Bündel wird daher auch als Tractus spino-tectalis et thalamicus bezeichnet.

3. Hinterstrangbahnen.

Der Hinterstrang setzt sich zum größten Teil aus den Fortsetzungen der hinteren Wurzeln zusammen, die von den Spinalganglien herkommen. Die Spinalganglienzellen entsenden einen Nervenfortsatz, der sich bald in zwei Äste teilt; der eine Ast zieht peripherwärts, der andere zentralwärts. Die zentralwärts ziehenden Äste treten als hintere Wurzeln in das Rückenmark ein als zwei mehr oder weniger voneinander trennbare Bündel. Das eine aus feinen Fasern bestehende Bündel liegt lateral und zieht gegen die Substantia gelatinosa Rolandi, das andere stärkere, aus gröberen Fasern bestehende Bündel liegt medial und zieht gegen den Hinterstrang. Die Eintrittszone des lateralen Bündels zwischen Hinterhornspitze und Peripherie des Rückenmarks wird als Lissauersche Randzone bezeichnet, die Eintrittszone des medialen Bündels medial vom Hinterhorn als Wurzeleintrittszone. Sobald der Eintritt in das Rückenmark erfolgt ist, unterliegen die Fasern beider Bündel einer y-förmigen Teilung. Die beiden Teilungsäste schlagen eine auf- und absteigende Längsrichtung ein und geben während ihres Verlaufes zahlreiche Kollateralen an die

Digitized by Google

graue Substanz des Markes ab. Der absteigende Ast ist der dünnere und endet schon nach kurzem Verlaufe in der grauen Substanz. Die aufsteigenden Fasern sind je nach ihrer Länge kurze, mittellange oder lange Fasern. Die kurzen Fasern treten schon nach kurzem Verlauf in die graue Substanz ein,

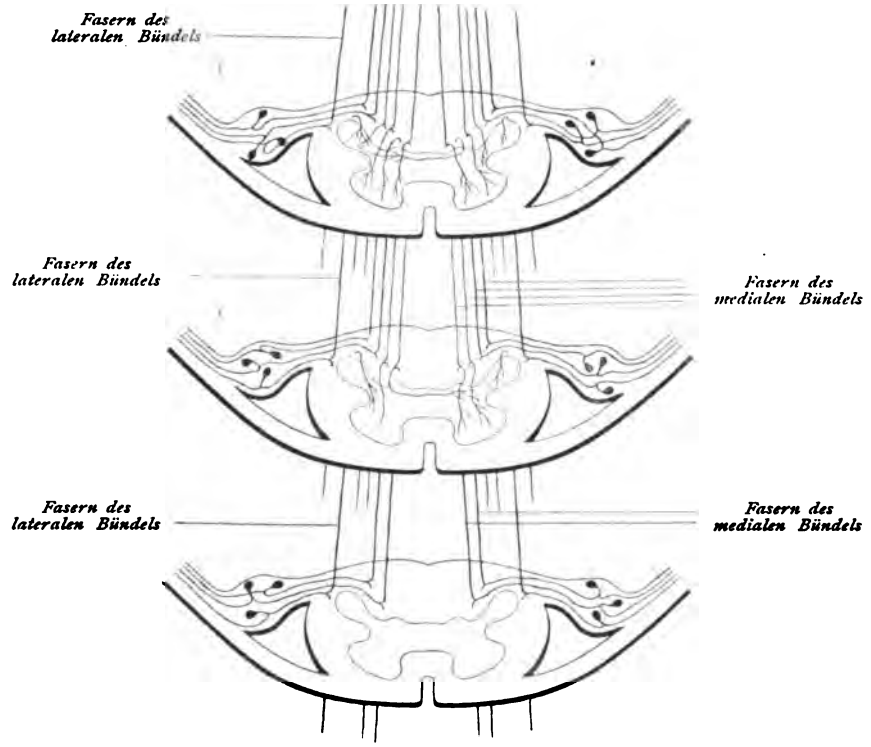

Fig. 108. Darstellung der Hinterstrangbahnen.

die mittellangen Fasern ziehen weiter nach oben, enden aber ebenfalls nach Umbiegung in der grauen Substanz des Markes, die langen Fasern ziehen bis in das verlängerte Mark, woselbst sie in bestimmten Kernen, in den Hinterstrangkernen, enden. Die unten im Mark eingetretenen Fasern werden durch die weiter oben neu eintretenden mehr und mehr nach der Mittellinie hingedrängt; diejenigen Fasern also, die bei ihrem Eintritt in das Rückenmark den lateralen Teil des Hinterstranges innehalten, bilden in dem Maße, als sie im Mark aufsteigen, bald den mittleren, schließlich den innersten Teil des Stranges. Der Hinterstrang zeigt nun, wie bereits erwähnt, im Halsteile des Markes die Trennung in den medialen Gollschen Strang (Funiculus gracilis) und den lateralen Burdachschen Strang (Funiculus cuneatus), eine Trennung, die im unteren Teile des Rückenmarks nicht ausgeprägt ist. Die Gollschen Stränge bestehen nun im wesentlichen aus Fasern, die aus den unteren Rücken-

Digitized by Google

markssegmenten herkommen, sie sind nichts anderes als die Fortsetzung der in den unteren Segmenten lateral gelegenen Hinterstrangfasern, die in ihrem aufsteigenden Verlaufe durch die stets neu eintretenden Fasern nach der Mittellinie verdrängt worden sind.

Die Endverästelung der aufsteigenden Stammfasern und deren Kollateralen findet an fast allen Stellen der grauen Substanz der homolateralen Markhälfte statt; ein kleiner Teil geht durch die hintere Kommissur auf die andere Seite, um dort im Hinterhorn zu enden. Im homolateralen Hinterhorn und auch noch im Mittelfeld enden vor allem die kurzen Fasern und Kollateralen des lateralen Bündels; die Stammfasern und Kollateralen des medialen Bündels, die im Rückenmark enden, verästeln sich um die Zellen der CLARKEschen Säulen, um Zellen der Mittelzone und um Vorderhornzellen. Die um die Vorderhornzellen sich aufsplitternden Kollateralen der Hinterstrangfasern bilden Reflexkollateralen.

Die absteigenden Teilungsäste der in der Wurzeleintrittszone medial vom Hinterhorn ziehenden Hinterstrangfasern bilden caudalwärts ein auf dem Querschnitt kommaförmiges Feld; das Bündel selbst, dessen Fasern nach kurzem Verlaufe wieder in die graue Substanz eintreten, wird als kommaförmiges Bündel — SCHULTZE — bezeichnet.

Außer diesen Hauptfasern finden sich im Hinterstrange noch solche, die von der grauen Substanz des Rückenmarks herkommen, als Nervenfortsätze von Assoziationszellen (Hinterstrangzellen). Sie ziehen im ventralen Teile des Hinterstranges und bilden auf dem Querschnitt das ventrale Hinterstrangfeld.

Schließlich sind Fasern zu erwähnen, die vom Cervikalmark her bis in den Conus terminalis verfolgt werden. Sie ziehen in den oberen Regionen dorsal an der Peripherie der Hinterstränge, mehr im Areal des GOLLschen Stranges; weiter unten rücken sie gegen das Septum posterius vor und bilden schließlich im Sakralmark auf dem Querschnitt ein kleines ovales Feld in der Mittellinie. Man hat das Bündel als ovales Hinterstrangbündel bezeichnet, es ist auch als bandelette médiale (GOMBAULT und PHILIPPE), als dorsomediales Sakralfeld (OBERSTEINER) beschrieben worden. EDINGER nennt es Tractus cervico-lumbalis dorsalis.

Medulla oblongata.

Das verlängerte Mark bildet den Übergang des Rückenmarks in das Gehirn. Die im Rückenmark verhältnismäßig einfache innere Struktur erleidet dabei die mannigfachsten Modifikationen. Die graue Substanz ändert ihre Form, vor allen aber treten neue Gebilde, kleine und große Kerne, auf, dazu kommt eine Verlagerung gewisser Systeme der weißen Substanz, Fasersysteme verschwinden und neue erscheinen, fast jeder Querschnitt bietet uns ein anderes Bild. Es würde viel zu weit führen, die topographischen Verhältnisse, den

Digitized by Google

Aufbau der Medulla oblongata, an Hand von Querschnittsbildern sukzessive genau zu verfolgen. Das Studium des Faserverlaufes im Gehirn und Rückenmark ist, ohne daß man über Schnittserienpräparate verfügt, so wie so nicht denkbar, und speziell dasjenige des Faserverlaufes im verlängerten Mark bietet wie kein anderes Schwierigkeiten. Bei der Besprechung der Morphologie habe ich die wichtigsten grauen Massen der Medulla oblongata bereits erwähnt; ich beschränke mich nun auf die Darstellung des Zusammenhanges dieser grauen Massen mit anderen Teilen des Zentralnervensystems und werde dann, daran anschließend, die Ursprungsweise der Hirnnerven näher berücksichtigen, da ja, wie wir in der Morphologie erfahren haben, die Kerne der meisten Hirnnerven im Boden der Rautengrube gelagert sind.

Wir gehen nun am besten in der Weise vor, wenn wir die im vorigen Kapitel besprochenen Fasersysteme der weißen Substanz des Rückenmarks nach

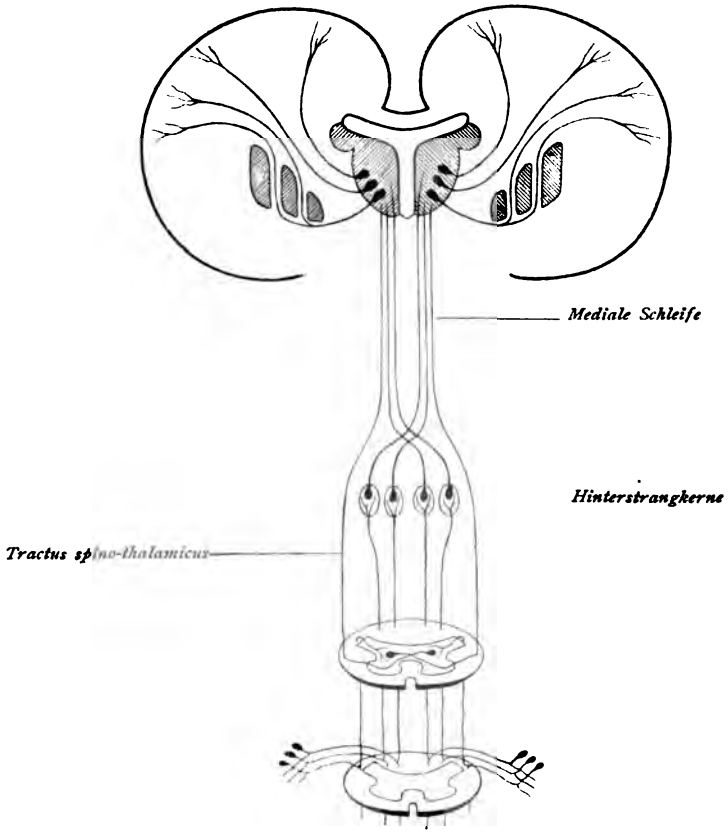

Fig. 109. Hinterstrangbahn, mediale Schleife, Haubenbahn.

oben verfolgen. Dabei wollen wir diejenigen Fasersysteme ganz außer acht lassen, die vom Gehirn herkommend im Rückenmark absteigen, also die

Digitized by Google

Pyramidenbahn, die Vierhügel-Vorderstrangbahn, die Kleinhirn-Vorderseitenstrangbahn und das Monakowsche Bündel, wir werden darauf später wieder zurückkommen.

Verfolgen wir zunächst die Hinterstrangbahn. Die Fasern des Burdachschen und Gollschen Stranges enden in den Hinterstrangkernen, im Nucleus fasciculi cuneati und im Nucleus fasciculi gracilis. Aus diesen Hinterstrangkernen entwickeln sich nun weitere Bahnen, von denen uns zunächst eine hauptsächlich interessiert, die Bahn, welche Beziehungen der Hinterstrangkerne mit dem Thalamus vermittelt. Die Fasern ziehen aus den Hinterstrangkernen im Bogen ventralwärts als innere Bogenfasern oder Fibrae arcuatae internae gegen die Mittellinie und bilden daselbst durch Kreuzung die Raphe. Nach der Kreuzung lagern sich die Fasern unmittelbar neben der Mittellinie und ziehen in diesem Felde, das wegen seiner Lage zwischen den beiden unteren Oliven als Olivenzwischenschicht bezeichnet wird, longitudinal nach oben. Das Faserbündel kann durch die Brücke und das Mittelhirn bis zum Thalamus verfolgt werden, wo es seine Endigung im Nucleus lateralis und im Centrum medianum — Luys — findet; es ist allgemein unter dem Namen »mediale Schleife« — Lemniscus medialis bekannt, wird auch als Tractus bulbo-thalamicus bezeichnet.

Diese mediale Schleife setzt sich aber nicht nur aus Fasern zusammen, die von den Hirnstrangkernen herkommen. Im Verlaufe durch die Medulla oblongata werden die Fasern durch solche verstärkt, die vom Rückenmark herkommen und die wir als Tractus spino-thalamicus kennen gelernt haben. Außerdem kommen, wie wir später sehen werden, dazu noch Fasern aus den sensibeln Endkernen des Nervus trigeminus, glossopharyngeus und vagus. Alle diese Fasern zusammen bilden dann die mediale Schleife, die im Thalamus endet.

Aus den Hinterstrangkernen entwickeln sich aber noch andere Bahnen, sie verbinden diese Kerne mit dem Kleinhirn. Solche Fasern ziehen einmal zunächst wie die soeben erwähnten als Fibrae arcuatae internae gegen die Mittellinie und kreuzen daselbst. Sie verlaufen nun aber nicht longitudinal in der Olivenzwischenschicht, sondern ziehen längs der Raphe ventral bis zur Fissura mediana anterior, dann um die Pyramiden und Oliven als Fibrae arcuatae externae ventrales dorsalwärts und als Bestandteile des Corpus restiforme in das Kleinhirn. Andere Fasern treten dorsalwärts aus den Hinterstrangkernen aus und ziehen direkt als Fibrae arcuatae externae dorsales zum Corpus restiforme (Fig. 110).

Damit kommen wir nun auch zur Besprechung der Konstitution des Corpus restiforme oder des unteren Kleinhirnschenkels.

Das Corpus restiforme besteht aus zwei Hauptteilen, aus einer lateralen und einer medialen Abteilung.

Die laterale Abteilung wird durch folgende Faserbündel gebildet:

Digitized by Google

a. durch den Tractus spino-cerebellaris dorsalis oder die FLECHSIGsche Kleinhirnseitenstrangbahn;

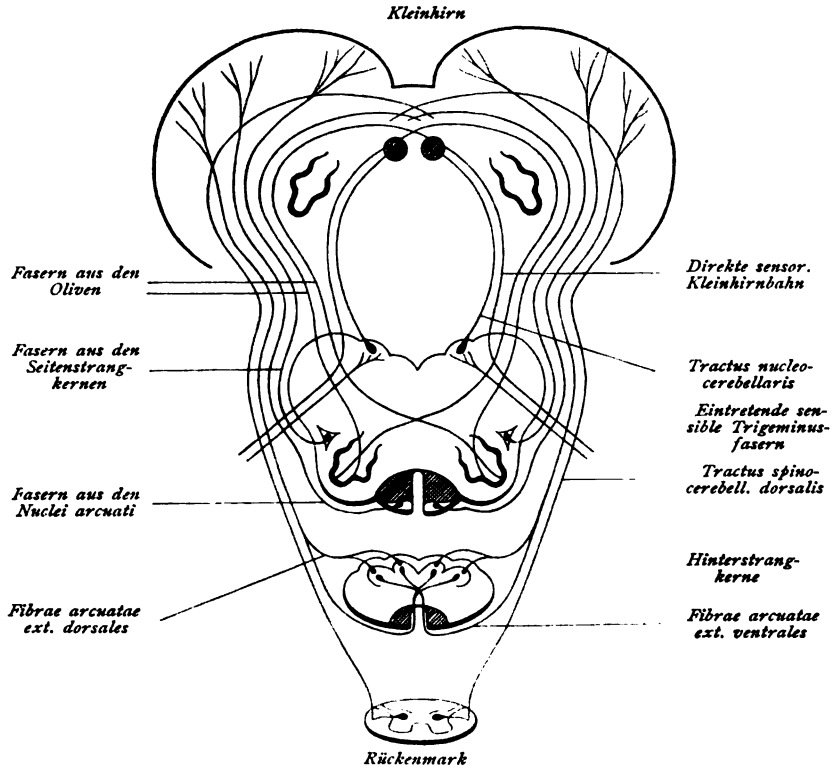

Fig. 110. Bildung des Corpus restiforme.

Das GOWERSsche Bündel zieht, wie bereits erwähnt, ebenfalls zum Kleinhirn, gelangt aber nicht mit dem Corpus restiforme dahin, sondern erst weiter oben, indem es nach Umkreisung der Bindearme im Velum medullare anterius rückwärts verläuft (Fig. 111 und 54).

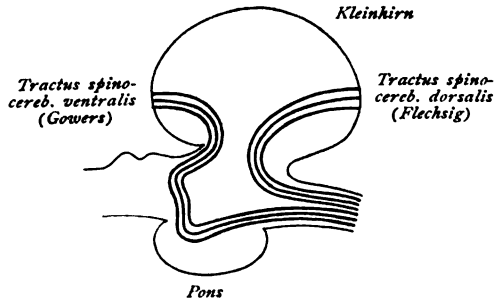

Fig. 111. Schematische Darstellung des Verlaufes des Tractus spino-cerebellaris dorsalis und ventralis.

b. durch die Fasern aus den gleichseitigen und den kontralateralen Hinterstrangkernen;

c. durch wenige Fasern aus den Nuclei arcuati oder Pyramidenkernen;

d. durch Fasern aus den Seitenstrangkernen;

e. durch Fasern aus den unteren Oliven.

Digitized by Google

Diese letzteren Fasern — Tractus olivo-cerebellaris — bilden die Hauptmasse der lateralen Abteilung, sie stammen außerdem zum größten Teil aus den kontralateralen Oliven, wenige Fasern kommen auch aus den gleichseitigen Oliven. — Die Endigung der Fasern dieser lateralen Abteilung erfolgt in der Rinde des Wurms.

Die mediale Abteilung besteht aus zwei Hauptkategorien von Fasern. Die einen Fasern sind sensible Wurzelfasern einzelner Hirnnerven, so des Trigeminus und Vestibularis, die direkt zum Kleinhirn ziehen, sie bilden die direkte sensorische Kleinhirnbahn — EDINGER —. Die anderen Fasern verbinden die sensibeln Hirnnervenkerne mit dem Kleinhirn. Die Endigung der Fasern beider Bündel erfolgt zum größten Teil im Nucleus tegmenti. Wahrscheinlich ziehen auch umgekehrt Fasern vom Nucleus tegmenti zu den Endkernen, auch der DEITERSsche und BECHTEREWsche Kern erhalten solche Fasern. Dieses Bündel, das die Endkerne der sensibeln Hirnnerven mit dem Kleinhirn in Beziehung bringt, wird als Tractus nucleo-cerebellaris bezeichnet, es bildet gegenüber der direkten sensorischen Kleinhirnbahn eine indirekte sensorische Kleinhirnbahn.

Bezüglich der unteren Oliven haben wir gesehen, daß aus ihnen ein mächtiges Faserbündel entspringt, das zum kontralateralen Corpus restiforme und mit diesem zum Kleinhirn zieht. Eine verschwindend kleine Zahl Fasern entspringen umgekehrt in der Rinde des Kleinhirns und ziehen zur gegenüberliegenden Olive. Außer diesen Fasern finden nun zwei Hauptzüge ihre Endigung in den Oliven. Das eine Bündel haben wir bereits kennen gelernt, es ist das der vom Rückenmark aufsteigende Tractus spino-olivaris oder die HELWEGsche Dreikantenbahn. Das andere Bündel nimmt seinen Ursprung im Thalamus und zieht als Tractus thalamo-olivaris oder als zentrale Haubenbahn — BECHTEREW — zur Olive.

Zwischen den beiden Oliven dehnt sich, wie bereits erwähnt, die Olivenzwischenschicht oder die mediale Schleife aus, ein Feld, das auf Querschnitten zu beiden Seiten der Raphe liegt. Dorsal, gleichsam als Spitze dieses Feldes finden wir ein kleines Bündel ebenfalls längs verlaufender Fasern, das ist das hintere Längsbündel oder der Fasciculus longitudinalis medialis. Wir werden darauf später näher eintreten. Lateral von der Olivenzwischenschicht dehnt sich dorsal von den Oliven ein Feld aus, das neben zerstreut gelegenen Zellen longitudinal verlaufende Fasern führt. Es ist die Fortsetzung des Processus oder der Formatio reticularis des Rückenmarks nach oben, die Fasern sind kurze und lange Assoziationsfasern, das Feld wird als Assoziationsfeld der Medulla oblongata oder als Formatio reticularis bezeichnet.

Digitized by Google

Ursprung der Hirnnerven.

Nervus opticus.

Die Fasern des Nervus opticus entspringen in der Retina und sind die Nervenfortsätze der in der Ganglienzellenschicht gelegenen Ganglienzellen. Sie ziehen zum Chiasma. Hier tritt ein Teil der Fasern zum Tractus opticus der anderen Seite über, der andere Teil zieht direkt im homolateralen Tractus

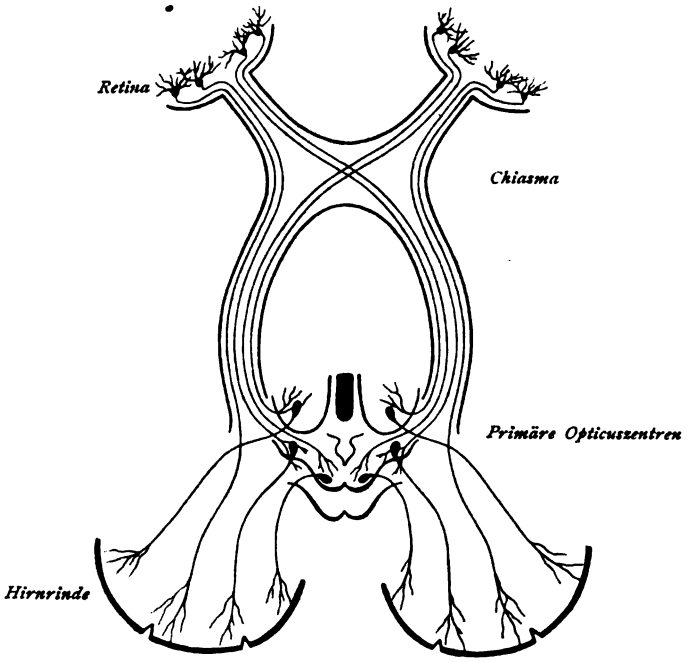

Fig. 112. Darstellung des Verlaufs der Opticusfasern.

weiter. Die Endigung der Fasern erfolgt im Corpus geniculatum laterale, im vorderen Vierhügel und im Pulvinar; diese Endstätten werden als primäre Opticuszentren bezeichnet. Von diesen primären Zentren ziehen Fasern zum sekundären oder kortikalen Zentrum in der Rinde des Cuneus. Umgekehrt verlaufen auch Fasern vom Sehzentrum zu den primären Zentren. Diese die beiden Zentren miteinander in Beziehung bringenden Faserbündel bilden zusammen die schon früher erwähnte Gratioletsche Sehstrahlung. — Zu erwähnen ist, daß wahrscheinlich auch Fasern aus der Retina zum Tractus und von da direkt zur Rinde ziehen, daß ferner Fasern existieren, die in den primären Zentren entspringen und in der Retina enden.

Digitized by Google

Nervus oculomotorius.

Der Nervus oculomotorius nimmt seinen Ursprung im Nucleus nervi oculomotorii, der im Bereich des vorderen Vierhügels ventral vom Aquaeductus Sylvii im Boden des zentralen Höhlengraus liegt (vgl. hier bezüglich der Lage der Hirnnervenkerne auch Fig. 65 und 66). Der Kern besteht aus einem medial gelegenen Medialkern und einem paarigen großzelligen Lateralkern. Der Nerv führt Fasern, die aus dem Mediankern, dem gleichseitigen und zum Teil auch aus dem gekreuzten Lateralkern stammen; sie ziehen in lateral

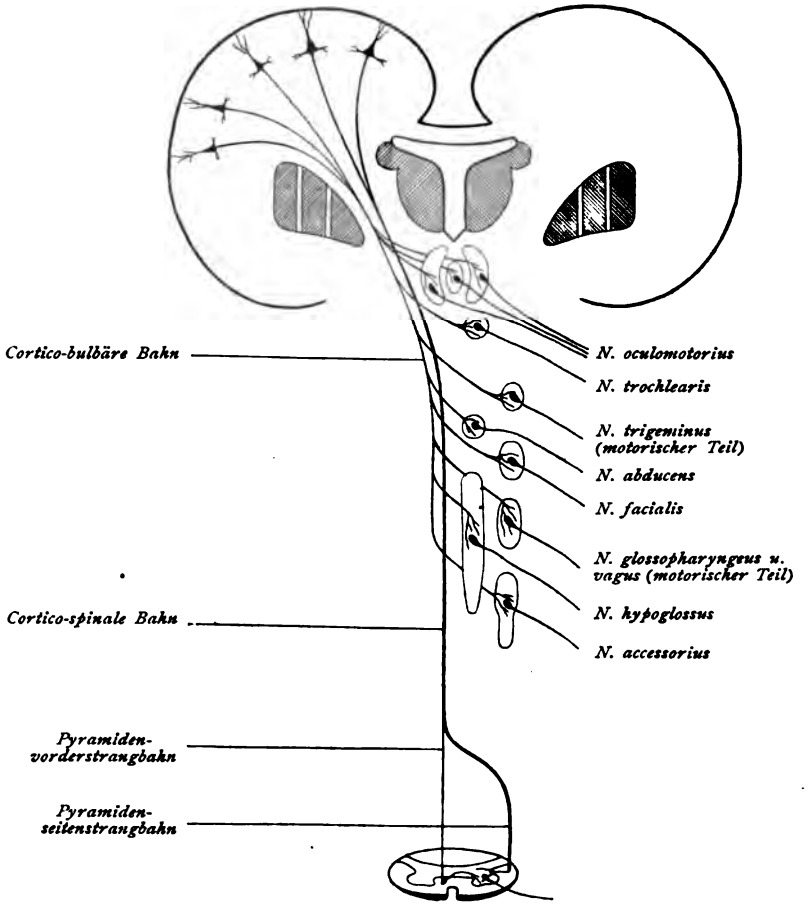

Fig. 113. Cortico-bulbäre Bahn und Cortico-spinale Bahn.

konvexem Bogen ventralwärts und treten im Sulcus nervi oculomotorii medial vom Pedunculus cerebri aus dem Hirn aus. Die willkürliche Innervation des Kernes erfolgt, wie bei allen motorischen Hirnnervenkernen, von der

Digitized by Google

Hirnrinde aus, die Leitung geht mit der Pyramidenbahn zum Hirnschenkelfuß und von da zum Kern. Wir können also die ganze Leitung einteilen in:

das zentrale Neuron: Hirnrinde — Kern und

das periphere Neuron: Kern — peripherer Nerv — Muskel.

Nervus trochlearis.

Der Nervus trochlearis nimmt seinen Ursprung im Nucleus nervi trochlearis, der in der caudalen Verlängerung des Oculomotoriuskerns im Bereich der hinteren Vierhügel gelegen ist. Die Fasern ziehen dorsalwärts, kreuzen sich im Velum medullare anterius und treten hinter den Vierhügeln zu beiden Seiten des Frenulum veli medullaris anterioris aus dem Hirn aus. Wie beim Oculomotorius haben wir auch hier wieder:

Neuron I: Hirnrinde — Kern,

Neuron II: Kern — peripherer Nerv — Muskel.

Nervus abducens.

Der Kern des Nervus abducens liegt im Boden der Rautengrube im Colliculus facialis. Die aus dem Kern austretenden Fasern ziehen ventralwärts und treten am hinteren Rand der Brücke aus dem Hirn aus.

Neuron I: Hirnrinde — Kern,

Neuron II: Kern — peripherer Nerv — Muskel.

Nervus trigeminus.

Hier haben wir einen motorischen Teil und einen sensibeln Teil zu unterscheiden (Fig. 113 und 114).

a. Motorischer Teil. Das zentrale Neuron nimmt seinen Ursprung in der Hirnrinde im unteren Drittel der Zentralwindungen, zieht mit der Pyramidenbahn abwärts und endet im motorischen Hauptkern im dorsolateralen Teil der Brückenhaube. Das periphere Neuron entspringt in diesem motorischen Kern, zum Teil bezieht es auch Fasern aus dem kontralateralen motorischen Kern; die Fasern treten als Portio minor Nervi trigemini aus der Brücke aus und ziehen zu den Muskeln. — Eine kleine motorische Wurzel stammt aus kleinen Zellen, die im Vierhügelgebiet lateral vom Aquaeductus Sylvii liegen — Nucleus radicis descendentis Nervi trigemini —. Dieser Zellengruppe schließt sich caudalwärts das Zellengebiet des Locus caeruleus an. Die aus diesen Zellen stammenden Fasern ziehen nach Abgabe von Kollateralen an den motorischen Hauptkern mit dem peripheren Neuron weiter.

b. Sensibler Teil. Der Ursprung des sensibeln Teiles liegt im Ganglion Gasseri. Die Nervenfortsätze der unipolaren Ganglienzellen dieses Ganglions teilen sich in zwei Äste. Die einen Äste ziehen peripherwärts als peripherer Nerv, die anderen Äste ziehen zentralwärts, treten als Portio major Nervi trigemini in die

Digitized by Google

Brücke ein und ziehen bis zum sensibeln Endkern des Trigeminus. Hier teilt sich jede Faser in einen auf- und absteigenden Ast. Der aufsteigende Ast endet im Nucleus sensibilis Nervi trigemini, der in der Brückenhaube neben dem motorischen Kerne gelegen ist. Der absteigende Ast endet unter Abgabe

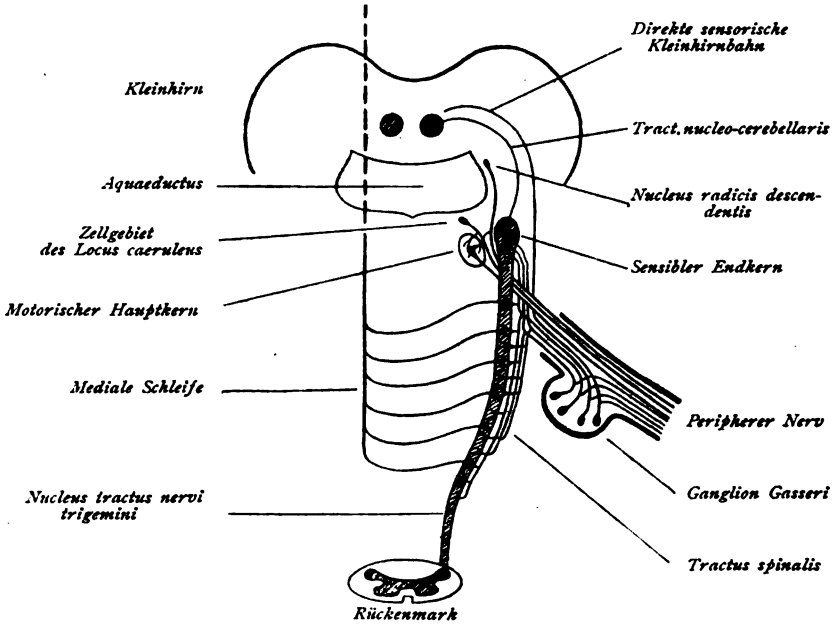

Fig. 114. Ursprung des N. trigeminus.

von zahlreichen Kollateralen in einem Kern, der nichts anderes ist als die caudale Verlängerung des Nucleus sensibilis. Die absteigenden Äste bilden zusammen den Tractus spinalis nervi trigemini; der Kern, in welchem dieser Tractus endet, wird als Nucleus tractus nervi trigemini bezeichnet. Dieser absteigende Tractus sowie der Kern können weit nach unten bis in das Halsmark verfolgt werden, der Kern ist in seinem caudalsten Teil identisch mit der dem Hinterhorn aufsitzenden Substantia gelatinosa Rolandi. Aus dem sensibeln Endkern entspringt nun das II. Neuron. Die Fasern ziehen nach der Mittellinie, geben in diesem Verlaufe Kollateralen zum Facialiskern ab, ziehen zur anderseitigen Olivenzwischenschicht, verlaufen dann frontalwärts und treten späterhin mit der medialen Schleife in den Thalamus ein. An dieses II. Neuron schließt sich endlich ein drittes an, das den Thalamus mit der Körperfühlsphäre verbindet. — Zu erwähnen sind noch sensible Fasern, die direkt als Bestandteile der direkten sensorischen Kleinhirnbahn nach dem Kleinhirn ziehen, ferner Fasern, die vom sensibeln Endkern aus als Bestandteile des Tractus nucleocerebellaris zum Kleinhirn ziehen.

Digitized by Google

Nervus facialis.

Der Nervus facialis entspringt im Facialiskern, der im ventralen Gebiet der Brückenhaube ventrolateral vom Abducenskern gelegen ist. Die aus dem Kern austretenden Fasern ziehen zunächst dorsalwärts, umziehen den Abducenskern —·Facialisknie, Colliculus facialis —, verlaufen dann ventralwärts und treten am hinteren Rande der Brücke vor und lateral von der Olive aus dem Hirn aus. Die willkürliche Innervation des Kernes erfolgt durch Fasern, die vom unteren Drittel der Zentralwindungen herkommen, mit der Pyramidenbahn durch die innere Kapsel (Knie der inneren Kapsel), dann durch den Hirnschenkelfuß zur Brücke und schließlich zum homo- und kontralateralen Facialiskern ziehen. Wie bei den anderen motorischen Hirnnerven haben wir auch hier wieder:

Neuron I: Hirnrinde — Kern,

Neuron II: Kern — peripherer Nerv — Muskel.

Der Nervus intermedius Wrisbergi oder der sensible Teil des Nervus facialis nimmt seinen Ursprung im Ganglion geniculi. Die aus den Zellen dieses Ganglions stammenden Nervenfortsätze teilen sich in zwei Äste. Die einen Ästen ziehen peripherwärts und bilden den peripheren Nervus intermedius, der sich in die Chorda tympani fortsetzt. Die anderen Äste ziehen zentralwärts, treten ins Gehirn ein und enden im Nucleus tractus solitarii (siehe S. 170).

Nervus acusticus.

Der Nervus acusticus besteht aus dem Nervus cochlearis und dem Nervus vestibularis.

1. Nervus cochlearis.

Er nimmt seinen Ursprung im Ganglion spirale cochleae. Die peripherwärts ziehenden Fasern dieser bipolaren Ganglienzellen verlaufen zu den Hörzellen, die zentralwärts ziehenden Fasern treten in das Gehirn ein und enden in zwei Kernen, in dem ventral und lateral vom Corpus restiforme gelegenen Nucleus ventralis nervi cochlearis und in dem mit letzterem zusammenhängenden und dorsal gelegenen Nucleus dorsalis nervi cochlearis oder dem Tuberculum acusticum. An dieses erste periphere Neuron schließt sich nun ein zweites zentrales an.

a. Aus dem Nucleus ventralis ziehen Fasern zur Mittellinie und bilden zunächst das Corpus trapezoides. Die Fasern werden verstärkt durch solche, die von der oberen Olive und vom Kern des Corpus trapezoides herkommen. Nach Überschreiten der Mittellinie ziehen die Fasern weiter, einige enden in der kontralateralen oberen Olive, die weiterziehenden Fasern werden auch

Digitized by Google

hier wieder durch solche verstärkt, die von der kontralateralen oberen Olive, sowie vom kontralateralen Kern des Corpus trapezoides herkommen. Alle Fasern bilden dann zusammen ein Bündel, die laterale Schleife — Lemniscus lateralis, die ihre Endigung im hinteren Vierhügel und im Corpus geniculatum mediale findet. Einige Fasern ziehen bis zum vorderen Vierhügel. Die

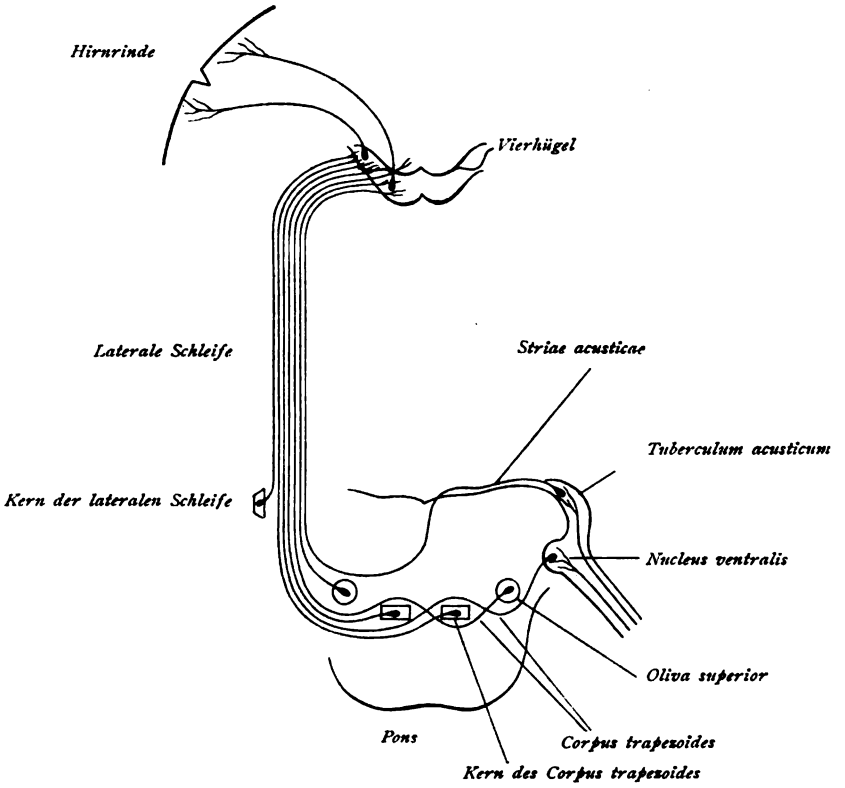

Fig. 115. Verlauf des N. cochlearis. Laterale Schleife.

laterale Schleife nimmt außerdem noch Fasern auf, die einem Kern entstammen, der mitten im Faserbündel gelegen ist und als Kern der lateralen Schleife bezeichnet wird.

b. Aus dem Nucleus dorsalis oder dem Tuberculum acusticum ziehen Fasern um das Corpus restiforme und als Striae acusticae nach der Mittellinie, treten in die Tiefe, kreuzen sich in der Raphe, ziehen gegen die kontralaterale Olive und schließen sich weiterhin der lateralen Schleife an, mit der sie ebenfalls im hinteren Vierhügel und im Corpus geniculatum mediale enden.

Im hinteren Vierhügel und im Corpus geniculatum mediale nimmt nun ein drittes Neuron seinen Ursprung. Die Fasern ziehen zur Rinde des

Digitized by Google

Hörzentrums im Gyrus temporalis superior. Es verlaufen auch umgekehrt Fasern von der Rinde des Hörzentrums zum Corpus geniculatum mediale und zum hinteren Vierhügel.

2. Nervus vestibularis.

Er nimmt seinen Ursprung im Ganglion vestibulare s. Ganglion Scarpae. Die peripherwärts ziehenden Fasern dieser Ganglienzellen verlaufen zu den Ampullen, die zentralwärts ziehenden Fasern treten in das Gehirn ein und enden in folgenden Kernen. Ein Teil der Fasern teilt sich nach dem Eintritt in das Gehirn in auf- und absteigende Äste; die aufsteigenden Äste enden

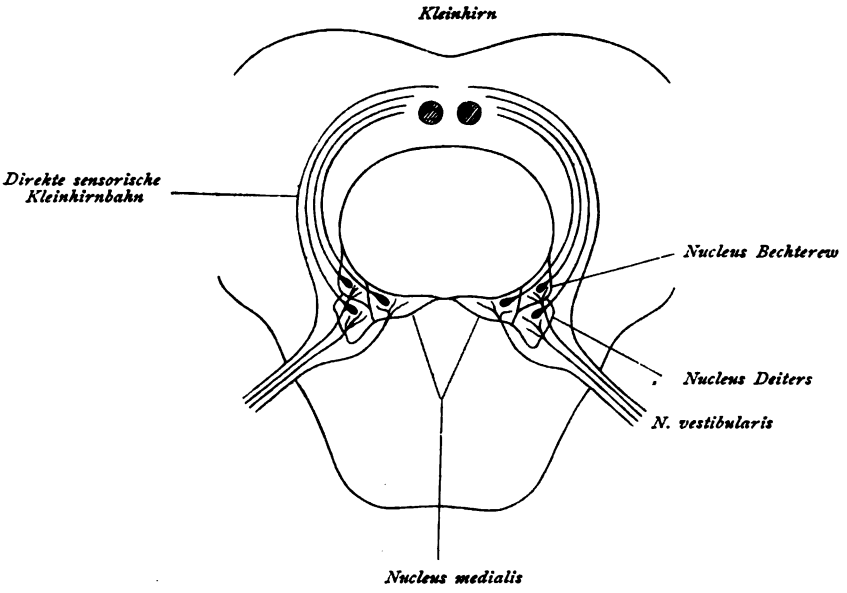

Fig. 116. Verlauf des N. vestibularis.

im Nucleus medialis nervi vestibularis, die absteigenden in einem bis zu den Hinterstrangkernen ziehenden Kern, im Nucleus nervi vestibularis spinalis. Ein anderer Teil der Fasern endet im lateralen Deitersschen Kern und im oberen Bechterewschen Kern. — Aus allen diesen Endkernen ziehen Fasern zum Wurm des Kleinhirns als Bestandteile des Tractus nucleo-cerebellaris. Ein Teil der Vestibularisfasern zieht auch direkt als Bestandteil der direkten sensorischen Kleinhirnbahn zum Kleinhirn, die Fasern geben in ihrem Verlaufe Kollateralen zum Deitersschen Kern ab. Der mediale Kern steht durch Fasern auch in Beziehung mit der oberen Olive. Vielleicht ziehen auch Fasern zur Formatio reticularis und weiterhin zum Thalamus.

Hier anschließend ist das System des Deitersschen Kerns näher zu berücksichtigen. Wie wir bereits erfahren haben, entspringt im Deitersschen

Digitized by Google

Kern ein Faserbündel, das zum Rückenmark zieht, der Tractus vestibulo-spinalis. In diesem Deitersschen Kern nimmt aber auch noch ein anderes Bündel seinen Ursprung, das hintere Längsbündel oder der Fasciculus longitudinalis medialis. Die Fasern ziehen vom Deitersschen Kern gegen die Mittellinie, einige überschreiten dieselbe und teilen sich dann in auf- und absteigende Äste. Die aufsteigenden Äste können weit nach vorn bis zum Kern des Oculomotorius verfolgt werden, die absteigenden Äste ziehen bis zum Vorderstrang des Rückenmarkes. Das hintere Längsbündel besteht aber nicht nur aus diesen vom Deitersschen Kern stammenden Fasern. Andere Fasern nehmen ihren Ursprung im gemeinsamen Kern der Commissura

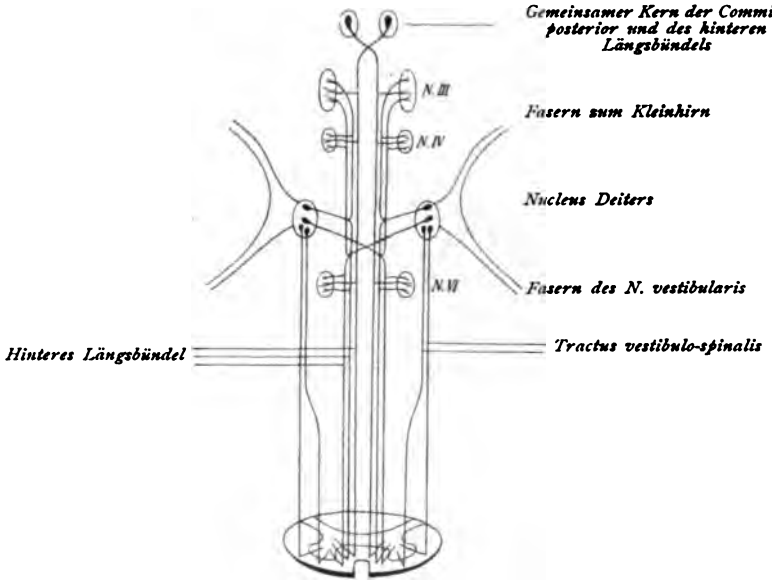

Fig. 117. System des Deitersschen Kerns. Fasciculus longitudinalis medialis.

posterior und des Fasciculus longitudinalis medialis im frontalen Mittelhirn vor dem Oculomotoriuskern. Das hintere Längsbündel kann von diesem Kern weg durch das Mittelhirn, die Brücke, Medulla oblongata bis zum Rückenmark verfolgt werden und gibt während seines Verlaufes zahlreiche Kollateralen an die Kerne der Augenmuskelnerven ab; es vermittelt also Beziehungen des Kleinhirns mit diesen Kernen und dem Rückenmark, wahrscheinlich existieren auch noch Beziehungen mit anderen Kernen.

Nervus glossopharyngeus und vagus.

a. Motorischer Teil. Die Fasern entspringen teils im Nucleus motorius dorsalis nervi vagi et glossopharyngei, der im Boden der Rautengrube lateral vom Hypoglossuskern und medial vom Nucleus alae cinereae gelegen ist, zum

Digitized by Google

größeren Teil im ventralen, in der Formatio reticularis dorsal von der dorsalen Nebenolive gelegenen Nucleus ventralis s. Nucleus ambiguus. Die willkürliche Innervation der Kerne erfolgt von der Hirnrinde aus, wir haben also hier wieder:

Neuron I: Hirnrinde — Kern,

Neuron II: Kern — peripherer Nerv — Muskel.

b. Sensibler Teil. Die Fasern nehmen ihren Ursprung im Ganglion superius et petrosum nervi glossopharyngei bzw. im Ganglion jugulare et nodosum nervi vagi. Die aus den Zellen dieser Ganglien stammenden Nervenfortsätze teilen sich in zwei Äste; die peripherwärts ziehenden Äste bilden den peripheren sensibeln Nerv, die zentralwärts ziehenden treten als sensible Wurzelfasern in das Gehirn ein und ziehen bis zu den Endkernen. Hier folgt eine Teilung der Fasern in auf- und absteigende Äste. Die aufsteigenden Äste enden im Nucleus alae cinereae, die absteigenden Äste bilden zusammen den Tractus solitarius und enden in dem diesen Tractus begleitenden Kern, im Nucleus tractus solitarii. In den Endkernen entspringt das zentrale Neuron. Die aus den Kernen austretenden Fasern ziehen nach der Mittellinie und zur kontralateralen Olivenzwischenschicht und verlaufen weiterhin mit der medialen Schleife zum Thalamus. Im Thalamus nimmt dann das dritte Neuron seinen Ursprung, seine Endigung erfolgt in der Hirnrinde. — Zu erwähnen sind auch hier wieder Verbindungen der sensibeln Endkerne mit dem Kleinhirn (Tractus nucleo-cerebellaris).

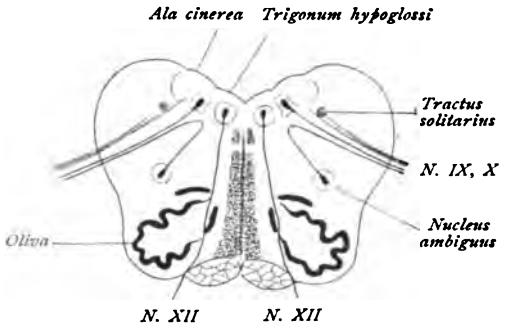

Fig. 118. Schnitt durch die Medulla oblongata. Ursprung des N. IX u. X (motorischer Teil) und des N. XII.

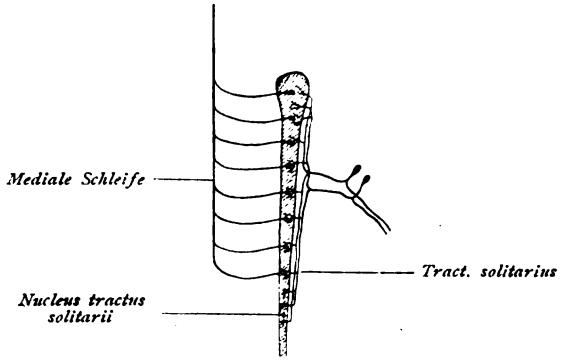

Fig. 119. Ursprung des N. IX und X, sensibler Teil.

Digitized by Google

Nervus accessorius.

Der Nervus accessorius zeigt einen cerebralen und einen spinalen Teil. Die Fasern des cerebralen Teils entstammen einem Kern, der in der caudalen Verlängerung des Nucleus ambiguus gelegen ist; die Fasern des spinalen Teils entstammen Zellen, die an der Basis der Seitenhörner und im dorsolateralen Teil der Vorderhörner des Rückenmarks gelegen sind, welche Zellengruppe bis zum 5.—7. Cervicalsegment verfolgt werden kann.

Neuron I: Hirnrinde — Kern,

Neuron II: Kern — peripherer Nerv — Muskel.

Nervus hypoglossus.

Der Kern des Nervus hypoglossus liegt im Boden der Rautengrube im Trigonum nervi hypoglossi. Die aus dem Kern austretenden Fasern ziehen ventralwärts und treten zwischen Pyramide und Olive aus dem Hirn aus.

Neuron I: Hirnrinde (unteres Drittel der Zentralwindungen) — innere Kapsel (Knie) — Kern,

Neuron II: Kern — peripherer Nerv — Muskel.

Übersicht der Hauptbahnen.

Das Zentralnervensystem erhält von allen Teilen des Körpers aus Nachrichten und schickt umgekehrt Impulse nach der Peripherie. Die gesamte sensible Projektionsstrecke von der Sinnesfläche (Haut, Netzhaut, Labyrinth usw.) bis zur sensibeln oder sensorischen Region der Hirnrinde, wie die gesamte motorische Projektionsstrecke von der motorischen Region der Hirnrinde bis zum Muskel setzt sich aus mehreren Leitungsbahnen oder Projektionssystemen zusammen. Die von der Peripherie zur Rinde ziehende Projektionsbahn wird als zentripetale oder sensible Bahn, die von der Rinde zur Peripherie ziehende als zentrifugale oder motorische Bahn bezeichnet.

A. Sensible Bahnen.

1. Aus dem Rückenmark aufsteigende sensible Bahnen.

a. Bahn für die Leitung der Berührungs-, Temperatur- und Schmerzempfindung des Rumpfes und der Extremitäten.

Neuron I: Die Erregung wird von der Peripherie durch die peripheren Äste der Nervenfortsätze der bipolaren Ganglienzellen zu den Ganglienzellen und von diesen durch die zentralen Äste der Nervenfortsätze der Ganglienzellen zum Rückenmark geleitet. Diese zentralen Äste treten als hintere Wurzeln in das Rückenmark ein, sie enden in der grauen Substanz des Rückenmarks.

Digitized by Google

Neuron II: Ursprung in der grauen Substanz des Rückenmarks. Die Fasern ziehen als die Nervenfortsätze der Kommissurenzellen durch die vordere Kommissur zum kontralateralen Seitenstrang und bilden den Tractus spino-thalamicus, der sich weiter oben der medialen Schleife anschließt und mit dieser im Thalamus endet.

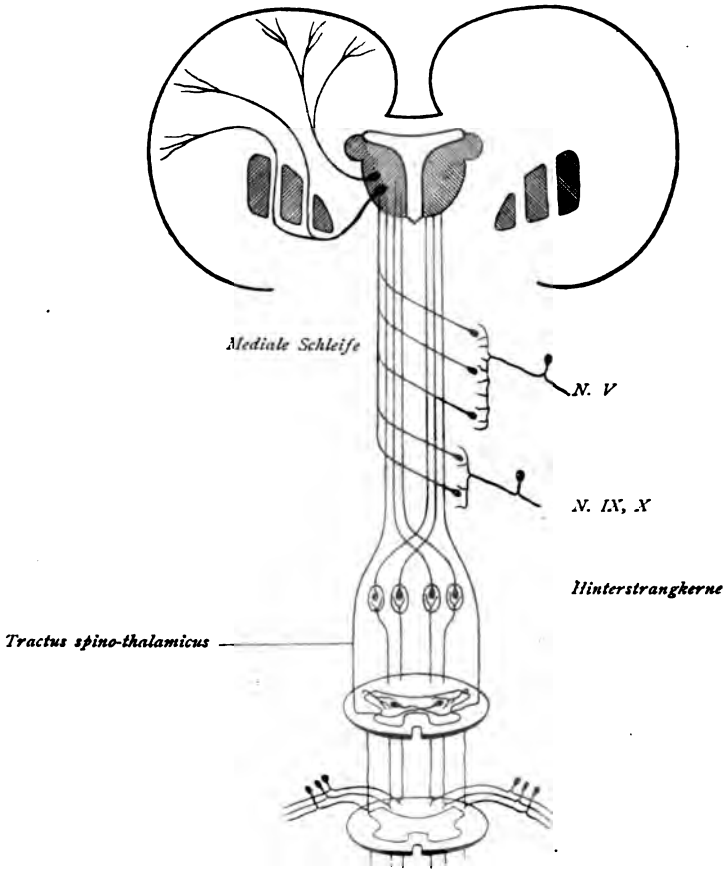

Fig. 120. Sensible Bahn.

Neuron III: Ursprung im Thalamus. Verlauf zum Teil direkt durch die innere Kapsel, teils erst nach Durchtritt durch den Linsenkern zur Hirnrinde. Endigung daselbst in der Körperfühlsphäre.

b. Bahn für die Leitung des Muskelsinnes des Rumpfes und der Extremitäten.

Neuron I: Die Erregung wird von der Peripherie wie bei der Leitung der Berührungs-, Temperatur- und Schmerzempfindung zunächst zum Rückenmark geleitet. Die Fasern treten wiederum als hintere

Digitized by Google

Wurzeln in das Rückenmark ein, enden aber nicht in der grauen Substanz des Rückenmarks, sondern ziehen als Hinterstrangfasern zur Medulla oblongata empor und finden daselbst ihre Endigung in den Hinterstrangkernen.

Neuron II: Ursprung in den Hinterstrangkernen, Verlauf nach Kreuzung als mediale Schleife zum Thalamus und Endigung daselbst.

Neuron III: Ursprung im Thalamus. Verlauf zur Körperfühlsphäre.

2. Sensible Hirnnervenbahnen.

a. Die Bahn der Berührungs-, Temperatur- und Schmerzempfindung für die Haut des Kopfes (mit Ausnahme eines den Hinterkopf umfassenden Gebietes und mit Ausnahme bestimmter Abschnitte des äußeren Ohres — N. occipitalis major und minor, N. auricularis magnus —), ferner für die Schleimhäute des Auges, der Nasenhöhle, der Mundhöhle und Zunge, des Gaumens und Schlundes usw. liegt im Trigeminus, Glossopharyngeus oder Vagus. Auf die genaue Abgrenzung der einem jeden dieser Nerven zukommenden Region wollen wir nicht eintreten.

b. Die Bahn der visceralen Reize von Lunge, Herz, Speiseröhre, Magen usw. liegt im Vagus (und Sympathicus);

c. Die Bahn der die Lage- und Bewegungsempfindungen hervorrufenden Reize (Muskelsinn) für das Gesicht liegt wahrscheinlich im Trigeminus, diejenige des Kehlkopfs wahrscheinlich im Vagus.

Die Erregung wird von der Peripherie zu den Ganglien der betreffenden Nerven und von da nach ihren sensibeln Endkernen geleitet. An dieses I. periphere Neuron schließt sich ein II. zentrales Neuron an. Es nimmt seinen Ursprung in den sensibeln Endkernen. Die Fasern ziehen mit der medialen Schleife weiter und enden im Thalamus. Von da zieht das III. Neuron zur Rinde.

d. Die Bahn der Gleichgewichtsreize liegt im Nervus vestibularis; dazu gesellen sich auch spinale Faserzüge. Die Bahn führt zum Kleinhirn, von wo aus eine Weiterleitung durch den vorderen Kleinhirnschenkel zum Nucleus ruber und Thalamus und von da zur Rinde der Parietal- und Zentralwindungen erfolgen kann.

e. Die Bahn der Geschmacksreize liegt im Glossopharyngeus (vielleicht zum Teil auch im Trigeminus). Das I. Neuron leitet von der Peripherie (Zunge) zum Endkern, das II. Neuron vom Endkern via mediale Schleife zum Thalamus, das III. Neuron vom Thalamus zum Geschmackszentrum in der Rinde.

f. Die Bahn der Geruchsreize. Sie geht von der Riechschleimhaut durch die Fila olfactoria zum Bulbus olfactorius, von da zu dem primären und von letzterem zu dem sekundären oder kortikalen Riechzentrum.

g. Die Bahn der Gehörsreize vermittelt der Nervus cochlearis. Das I. Neuron bringt den Reiz von den Hörzellen zu den Endkernen. Das II. Neuron

Digitized by Google

zieht von den Endkernen zum Corpus geniculatum mediale und zum hinteren Vierhügel, die Fasern bilden die laterale Schleife. Vom Corpus geniculatum mediale und vom hinteren Vierhügel zieht das III. Neuron zur Rinde des Hörzentrums.

h. Die Bahn der Gesichtsreize liegt im Nervus opticus. Das I. Neuron zieht von der Retina zum Corpus geniculatum laterale, zum vorderen Vierhügel und Pulvinar. Das II. Neuron verbindet diese primären Optikuszentren mit dem sekundären Zentrum in der Rinde des Cuneus.

B. Motorische Bahnen.

1. Die zentrifugalleitende cortico-muskuläre oder motorische Bahn nimmt ihren Ursprung in der motorischen Region der Hirnrinde.

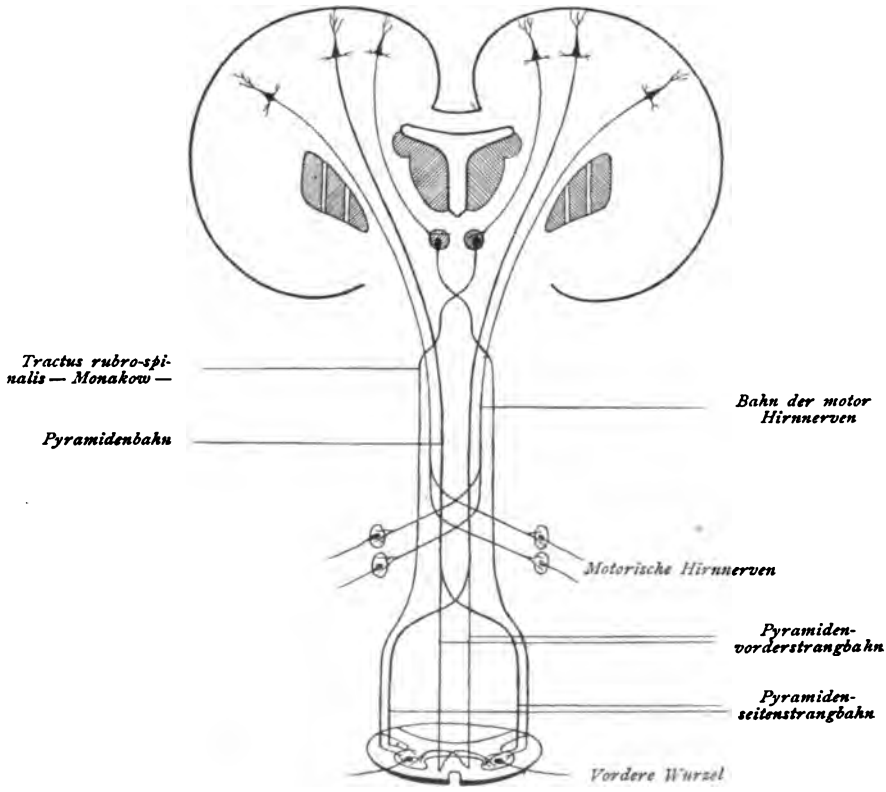

Fig. 121. Motorische Bahn.

Neuron I: Verlauf durch die innere Kapsel (Knie und vordere zwei Drittel des hinteren Schenkels) — den Hirnschenkelfuß (mittlere drei Fünftel) — die Brücke und Medulla oblongata

Digitized by Google

als Bahn der motorischen Hirnnerven zu den kontralateralen Kernen der motorischen Hirnnerven und Endigung daselbst,

als eigentliche Pyramidenbahn zum Rückenmark, ungekreuzt als Pyramidenvorderstrangbahn, gekreuzt als Pyramidenseitenstrangbahn. Endigung um die Vorderhornzellen.

Neuron II: Ursprung in den Kernen der motorischen Hirnnerven, Verlauf als motorische Hirnnerven zu den Muskeln;

Ursprung im Vorderhorn des Rückenmarks (Vorderhornzellen). Verlauf als motorische Rückenmarksnerven — vordere Wurzeln — zu den Muskeln.

2. Eine indirekte motorische Bahn erfolgt durch von der Rinde zum Nucleus ruber und vom letzteren Kern zum Rückenmark ziehende Fasern.

Neuron I: Hirnrinde — Nucleus ruber.

Neuron II: Nucleus ruber — Tractus rubro-spinalis — Rückenmark.

Neuron III: Rückenmark — vordere Wurzeln — Muskel.

3. Eine weitere indirekte motorische Bahn ist vielleicht auch in folgender Weise gegeben: Frontale und occipito-temporale Brückenbahn — Brückenkerne — Kleinhirn (Rinde) — Nucleus dentatus cerebelli — Bindearm — Nucleus ruber — Tractus rubro-spinalis — Rückenmark — Muskel.

4. Die motorische Sprachbahn nimmt ihren Ursprung im Brocaschen Zentrum (Fuß der III. Frontalwindung) und zieht mit der Pyramidenbahn zu den Kernen der beim Sprechen notwendigen Nerven.

C. Assoziationsleitung und Reflexleitung.

Zwischen der motorischen und sensibeln Leitung existieren zwei Hauptverbindungsleitungen, die Assoziationsleitung und die Reflexleitung. Durch die Assoziationsleitung kommt eine bewußte willkürliche Handlung zustande. Durch die Reflexleitung wird eine reflektorische, von psychischen Vorgängen nicht begleitete Bewegung ausgelöst, der Reflex. Die Assoziationsleitung erfolgt durch die Assoziationsfasersysteme, die Reflexleitung durch die Reflexkollateralen. Auf die einzelnen Assoziationsfasersysteme, die Reflexbahnen und Reflexzentren wollen wir nicht näher eintreten. Vergleichen wir zur Orientierung beigegebenes Schema (Fig. 122).

Eine besondere Erwähnung verdient aber ein Reflexzentrum, das Kleinhirn. Das Kleinhirn ist das Zentrum der reflektorischen, unbewußten Erhaltung des Körpergleichgewichts sowohl bei der Ruhe wie bei Ortsveränderungen des Körperschwerpunktes. Die zentripetale Bahn liegt vor allem im Nervus vestibularis und in vom Rückenmark und von der Medulla oblongata aufsteigenden Fasersystemen. Die aus dem Rückenmark aufsteigenden Bündel sind der Tractus spino-cerebellaris dorsalis und ventralis. Aus der Medulla oblongata kommen Fasern aus den Hinterstrangkernen. Eine indirekte Leitung

Digitized by Google

erfolgt vom Rückenmark aus durch den Tractus spino-olivaris oder die HELWEG-sche Dreikantenbahn, die in der unteren Olive endet, von welcher aus wiederum der Tractus olivo-cerebellaris im Corpus restiforme zum Kleinhirn zieht. Als zentripetale Bahnen sind auch die direkte und die indirekte sensorische Kleinhirnbahn zu erwähnen. — Die zentrifugale Kleinhirnbahn wird durch den DEITERSschen Kern und den Nucleus dentatus cerebelli vermittelt. Aus dem DEITERSschen Kern entspringen der zum Rückenmark ziehende Tractus vesti-

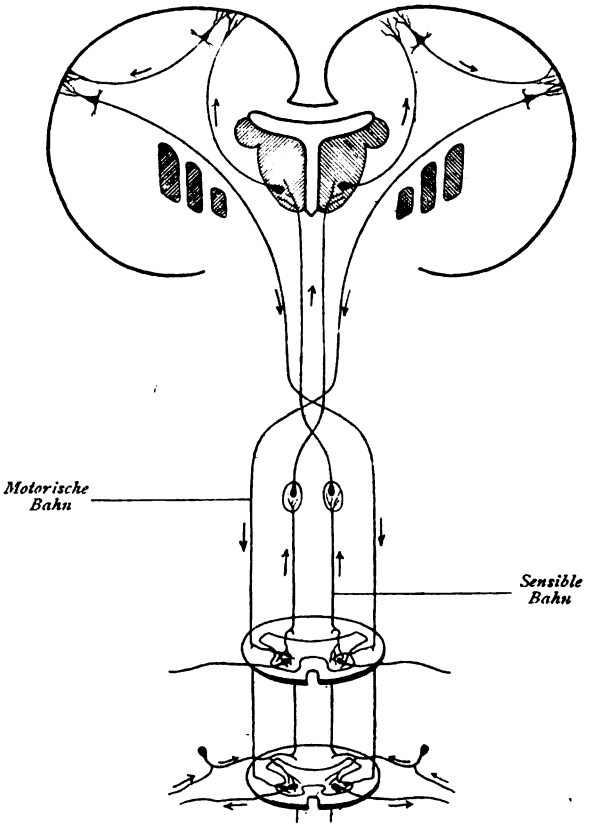

Fig. 122. Assoziationsleitung und Reflexleitung.

Die von der Peripherie kommende Erregung wird zur Spinalganglienzelle und von dieser durch die hintere Wurzel zum Rückenmark geleitet. Bevor sich die in das Rückenmark eintretende Faser in auf- und absteigenden Ast teilt, gibt sie einen feinen Kollateralast ab, der zur motorischen Vorderhornzelle zieht. Durch diese »Reflexkollaterale« wird die Erregung direkt auf die Vorderhornzelle und von dieser auf den Muskel übertragen. Eine solche Reflexkollaterale sehen wir auch im II. Querschnitte von der im Hinterstrang aufsteigenden Faser abtreten. Die Erregung kann aber auch weiter nach oben und via Hinterstrangkerne und Thalamus zur Hirnrinde geleitet werden. Hier folgt die Weiterleitung durch Assoziationsfasern zur motorischen Region und von da durch die motorische Bahn zum Muskel.

Digitized by Google

bulo-spinalis und das hintere Längsbündel, welch letzteres in Beziehung tritt mit dem Rückenmark und den Kernen der Augenmuskelnerven, also Zentren miteinander verbindet, die für die Erhaltung des Körpergleichgewichts und für die Orientierung im Raume wichtig sind. Aus dem Nucleus dentatus entspringt der Bindearm, dessen Fasern im Nucleus ruber enden, von wo aus der Tractus rubro-spinalis zum Rückenmark zieht. — Wird die Erhaltung des Körpergleichgewichts einer bewußten Bewegung angepaßt, dann wird das Kleinhirn von der Großhirnrinde aus direkt miterregt. Die Bahnen für diese Erregung sind die frontale und die temporo-occipitale Großhirnrinden-Brückenbahn, die in den Brückenkernen enden, von denen aus die Leitung durch die mittleren Kleinhirnschenkel zum Kleinhirn erfolgt. Außerdem stehen die Brückenkerne auch unter dem Einfluß der Pyramidenbahn, von welcher aus innerhalb der Brücke Kollateralen zu den Kernen abzweigen. — Durch Vermittlung des oberen Kleinhirnschenkels (Kleinhirn — Nucleus ruber — Thalamus — Hirnrinde) sendet das Kleinhirn zentripetale Erregungen zur Rinde und beeinflußt dadurch die bewußten Innervationen.

Außer dem Kleinhirn wären noch andere der Reflextätigkeit vorstehende Organe zu nennen. Sie sind alle mit der Hemisphärenrinde durch besondere Leitungsbahnen verknüpft und besitzen zentrifugale und zentripetale Leitungen. Solche Organe sind vor allem der Thalamus und die Vierhügel. Zentripetale Leitungen des Thalamus sind: die aus dem Rückenmark und der Medulla oblongata aufsteigende mediale Schleife, die im Pulvinar endenden Fasern des Tractus opticus, Fasern aus den Riechzentren, Faserzüge aus dem Kleinhirn durch den oberen Kleinhirnschenkel. Zentrifugale Thalamusbahnen liegen im Tractus rubro-spinalis und in der zentralen Haubenbahn. Verbindungen der Hirnrinde mit dem Thalamus vermitteln die Sehhügelstiele. — Die zentripetale Bahn des vorderen Vierhügels liegt im Tractus opticus und teilweise in der lateralen Schleife. Die zentripetale Bahn des hinteren Vierhügels bildet die laterale Schleife. Eine zentripetale Bahn der Vierhügel ist auch in dem mit dem Tractus spino-thalamicus aufsteigenden Tractus spino-tectalis gegeben. Die zentrifugale Bahn der Vierhügel bildet der Tractus tecto-spinalis, die Bahn vom Vierhügelgebiet zum Rückenmark. Da im Vierhügelgebiet Fasern des Opticus und des Akusticus enden und die Bahn eine Übertragung der Erregung dieser Nerven auf das Rückenmark vermittelt, wird dieselbe auch als optisch-akustische Reflexbahn bezeichnet.

Digitized by Google

Register.

Acervulus 60.
Achsenzylinderfortsatz 119.
Aditus ad aquaeduct. Sylvii 17, 63.
Alacinerea 87.
— lobuli centralis cerebelli 77.
— uvulae 79.
Alveus 50, 131.
Ammonshorn 28, 36, 47, 49, 130.
Anguli cerebelli ant. 75.
— — lat. 75.
— — post. 75.
Angulus gyri dentati 39.
— — olfact. lat. 30.
Ansa lenticularis 143.
— peduncularis 143.
Apertura medialis ventric. quarti (Magendii) 85.
— lateralis ventric. quarti (Key Retzii s. Luschkae) 85.
Apex columnae post. 97.
Aquaeduct. cerebri (Sylvii) 7, 17, 71.
Arachnoidea cerebri 92, 93.
— spinalis 99.
Arachnoidealzotten (Pacchioni) 94.
Arbor medullaris 80.
— vitae vermis 80.
Area acustica 87.
— medialis trigoni nervi hypoglossi 87.
— parolfactoria (Broca) 27, 29, 32.
— plumiformis 87.
— postrema 87.
Artikulatorisches Zentrum 136.
Ascensus medullae spinalis 8.
Assoziationsfasern 137.
Assoziationsfeld 161.
Assoziationsleitung 175.
Assoziationszellen 152.
Assoziationszentren (Flechsig) 136.
Astropilema 116.
Auditives Zentrum (Wernicke) 136.
Axon 119.

Bahnzellen 152.
Baillargerscher Streifen 44, 126.
Balken 11, 16, 44, 138.
Balkenknie 16.
Balkenschnabel 16.
Balkenstamm 16.
Balkenstrahlung 44.
Balkenwindungen (Andreae Retzii) 28. 40.
Balkenwulst 16.
Bandelette médiale (Gombault und Philippe) 157.
Basis cerebri 12.
— pedunculi 70.
Bechterewscher Kern 168.
Bindearm 73, 81, 84.
Bindearmkreuzung 151.
Bodenplatte 5, 7.
Brachia cerebelli 80.
— — ad cerebrum 81.
— — ad medullam 81.
— — ad pontem 81.
— conjunctiva 73, 81, 84.
— pontis 74, 81.
— quadrigemina 69, 70.
Brachium corpor. mamillaris 61.
Brocasches diagonales Band 33.
— Feld 32.
Brocasche Windung 136.
Brücke 13, 74.
Brückenarme 74.
Brückenbahn, frontale 140.
— occipito-temporale 140.
Brückenhaube 88.
Brückenkerne 88.
Bulbus cornu post. 47.
— olfactorius 12, 27, 29, 127.
Burdachscher Strang 83, 96, 156.

Calamus scriptorius 86.
Calcar avis 47.

Digitized by Google

Canalis centralis 4, 97.
Capsula externa 53, 54, 56.
— interna 52, 65.
Caput columnae post. 97.
Cauda equina 9, 96.
Cavum epidurale 98.
— interdurale 98.
— psalterii 49.
— septi pellucidi 46, 56.
— subdurale 99.
Centrum medianum (Luys) 64.
— semiovale (Vieussens) 43.
Cerebellum 14, 75.
Cerebrum 7, 72.
Cervix columnae post. 97.
Chiasma opticum 12, 17, 18, 41.
Cingulum 138, 149.
Cisterna ambiens 94.
— cerebello-medullaris 94.
— chiasmatis 94.
— corporis callosi 94.
— fossae Sylvii 94.
— interpeduncularis 94.
Clava 83.
Clarkesche Säule 98.
Claustrum 51, 53, 54.
Colliculi inferiores 69.
— superiores 69.
Colliculus facialis 87, 164, 166.
— subpinealis 69.
Columna fornicis 49.
— lateralis 97.
Commissura anterior 16, 138.
— — alba 97.
— — grisea 97.
— cerebri magna 44.
— habenularum 17, 59.
— hippocampi 49, 138, 146.
— post. cerebri 17, 60.
— — medullae spinal 97.
Confluens sinuum 93.
Conus medullaris 8, 95.
— terminalis 95.
Cornu Ammonis 47.
— ant. medull. spinal. 97.
— — ventr. lateral. 45.
— inferius ventr. lateral. 45, 47.
— posterius medull. spinal. 97.
— — ventr. lateral. 45, 47.
Corona radiata 138.
Corpora candicantia 13.
— geniculata 60.
— restiformia 81.
Corpus callosum 11, 16, 44.
Corpus fornicis 49, 56.
— geniculat. mediale 60.
— — laterale 60.
— Luys 65.
— mamillare 13, 17, 61.
— medullare cerebelli 80.
— patellare—Tschish 64.
— pineale 17, 59, 60.
— restiforme 81, 83, 159.
— striatum 46, 52, 142.
— subthalamicum 65.
— trapezoides 166.
Cortico-bulbäre Bahn 141.
Cortico-spinale Bahn 141.
Crura cerebelli 80.
— — ad cerebrum 73, 81.
— — ad corpora quadrigem. 81.
— — ad medullam 81.
— — ad pontem 81.
Crus fornicis 49, 56.
Culmen cerebelli 77.
Cuneus 26.

Dachkern 88.
Deckplatte 5, 7.
Declive cerebelli 77.
Decussatio pyramidum 81.
Deitersscher Kern 168.
Dendriten 119.
Diagonales Brocasches Band 27, 33.
Diaphragma sellae turcicae 93.
Diencephalon 4, 5, 56.
Diencephalon, Zusammenfassung 66.
Digitationes hippocampi 47.
Direkte sensor. Kleinhirnbahn 161.
Dreikantenbahn (Helweg) 155, 161.
Dura mater cerebri 92.
— — spinalis 98.

Eminentia medialis 86.
— pyramidalis 75.
Encephalon 3.
Endbäumchen 119.
Endfaden 8, 95.
Endhirn 5, 17.
Endhirn, Zusammenfassung 54.
Endplatte 41.
Entwicklung des Gehirns 4.
— des Rückenmarks 7.
— des Zentralnervensystems 3.
Ependymium 111.
Ependymkernzone 111.
Ependymstrang 112.

Digitized by Google

Ependymzelle 111, 116.
Epicerebralraum 94.

Facialisknie 166.
Facies convexa cerebri 11.
— inferior cerebelli 76.
— superior cerebelli 76.
Falx cerebelli 93.
— cerebri 92.
— — major 92.
— — minor 93.
Fascia dentata 37.
Fasc. ant. proprius 153.
— arcuatus 137.
— — (Foville) 75.
— cerebro-spinalis ant. 142.
— — lat. 142.
— lateral. proprius 155.
— longitudinalis dorsalis 147.
— — inferior 137.
— — medialis 147, 161, 169.
— — pyramidalis 88.
— — superior 137.
— mamillaris princeps 146.
— mamillo-tegmentalis 146.
— mamillo-thalamicus 146.
— pontis inferior 74.
— — medius 75.
— — obliquus 75.
— — superior 74.
— retroflexus (Meynert) 147.
— sulco-marginalis 153.
— tegmento-mamillaris 146.
— thalamo-mamillaris 146.
— uncinatus 137.
Fasciola cinerea 37.
Fastigium 84.
Fibra pontis 75.
Fibrae arciformes 74, 150.
— arcuatae 82.
— — ext. dorsales 159.
— — extr. ventrales 159.
— — internae 159.
— pontis profundae 88.
— — superficiales 88.
Fila lateralia pontis 75.
— olfactoria 12, 15, 144.
Filum terminale 8, 95.
Fimbria 37, 48, 50, 56.
Fissura calcarina 25.
Fissura cerebri lateralis (Sylvii) 19.
— — longitudinalis 11, 14.
— — transversa 11, 14, 16.
— collateralis 25.
Fissura hippocampi 25.
— mediana ant. 8, 14, 81, 95,
— parieto-occipitalis 21, 25.
— prima (His) 28.
— rhinica 25, 36.
Flechsigsche Kleinhirnseitenstrangbahn 154.
Flechtwerk, interradiäres 126.
—, superradiäres 126.
Flocculus 79.
— secundarius 79.
Flocke 79.
Flockenstiel 79.
Folium vermis cerebelli 78.
Foramen caecum 81.
— diaphragmatis 93.
— interventriculare 7, 17, 47.
— Luschkae 85.
— Magendii 85.
— Monroi 7, 17, 47.
Forceps anterior 44.
— posterior 44.
Formatio reticularis 72, 90, 97, 161.
Fornix 16, 37, 46, 49, 145.
— longus (Forel) 146.
— periphericus (Arnold) 138, 149.
Fornixsäule 49.
Fornix transversus 49, 138, 146.
Fossa cerebri lateralis (Sylvii) 19, 23.
— interpeduncularis (Tarini) 13, 17, 70.
— mediana 86.
— rhomboidea 83, 84, 85.
Fovea inferior 87.
— superior 87.
Frenulum veli medullaris ant. 70, 73.
Frontale Brückenbahn 140.
Frontallappen 20.
Fühlsphäre 135.
Funiculus anterior 96.
— cuneatus 83, 96, 156.
— gracilis 83, 96, 156.
— lateralis 83, 96.
— posterior 82, 96.
— separans 87.

Ganglioblasten 115.
Ganglion habenulae 65, 147.
— interpedunculare (Gudden) 72, 148.
— mediale mesencephali 72.
— tegmenti dorsale 72, 146.
— — profundum 72, 146.
Gehirn, Entwicklung 4.
—, Gestalt 9.

Digitized by Google

Gehirn, Gewicht 9.
—, Größe 9.
Gehirnhäute 92.
Gehörzentrum 135.
Geschmackszentrum 136.
Gennarische Streifen 44.
Genu capsulae int. 54, 66.
— corpor. callosi 16.
Gewölbe 16, 46, 49.
Gewölbeschenkel 49.
Giacominisches Band 39.
Giebelkante 84.
Gitterschicht 64.
Globus pallidus 53.
Glomus chorioideum 48.
Gollscher Strang 83, 96, 156.
Gowerssches Bündel 154, 160.
Gowerssche Kleinhirnseitenstrangbahn 154.
Gratioletsche Sehstrahlung 139, 162.
Grenzschicht 155.
Großhirn 7, 72.
Großhirnschenkel 70.
Großhirnsichel 92.
Guddensches Haubenbündel 146.
Gyr. ambien. 30, 32.
— Andreae Retzii 40.
— angularis 22.
— centralis anterior 21.
— — posterior 22.
— cerebelli 75, 80.
— cinguli 34.
— dentatus 28, 37, 132
— descendens (Ecker) 23.
— diagonalis 29, 33.
— digitati externi 40.
— epicallosus 38.
— fasciolaris 28, 38, 40.
— fornicatus 27, 28, 34, 129.
— frontalis inf. 21.
— — med. 21.
— — sup. 21.
— fusiformis 26.
— hippocampi 35.
— insulae brev. 23.
— — long. 24.
— intralimbicus 28, 40.
— lingualis 26.
— occipital. lateral. 23.
— — super. 23.
— olfactorio-orbitalis 31.
— olfactor. lateral. 30.
— — medial. 29.
— orbital. 27.
Gyr. perforat. 29, 33
Gyr. profundi 18.
Gyr. rectus 27.
— semilunaris 30, 32.
— subcallosus (Zuckerkandl) 27, 29, 33.
— supramarginalis 22.
— temporalis inf. 23.
— — med. 23.
— — sup. 23.
Gyr. temporal. transversi 23.
— trânsitivi 18.
Gyr. uncinatus 28, 40.

Habenula 59.
Halsanschwellung 9, 95.
Haube (Hirnschenkel) 70.
Haube (Brücke) 88.
Haubenbahn 139.
— d. Ganglion interpedunculare 148.
—, zentrale 191.
Haubenstrahlung 139.
Helwegsche Dreikantenbahn 155, 161.
Hemisphärenbläschen 4.
Hemisphaerium cerebelli 14, 75, 76.
— cerebri 17, 18.
Hilus nuclei dentati cerebelli 88.
Hintere Kommissur 60.
Hinteres Längsbündel 161, 169.
Hinterhirn 5, 74.
Hinterhirnbläschen 4.
Hinterhorn (Rückenmark) 97.
— (Seitenventrikel) 45, 47.
Hinterhornbasis 97.
Hinterhornhals 97.
Hinterhornkopf 97.
Hinterhornspitze 97.
Hinterstrang 82, 96.
Hinterstrangbahnen 155.
Hinterstrangbündel, ovales 157.
Hinterstrangfeld, ventrales 157.
Hinterstrangkerne 88, 159.
Hintere Vierhügel 69.
Hippocampus (Ammonshorn) 36, 47. 49.
Hirnanhang 12.
Hirnenge 5, 73.
Hirnganglien 7.
Hirngewicht 9.
Hirnhaut, harte 92.
—, weiche 92, 94.
Hirnlokalisation 134.
Hirnmantel 17, 18.

Digitized by Google

Hirnnerven 15, 162.
Hirnrinde 125.
Hirnrohr 4.
Hirnsand 60.
Hirnschenkel 13, 69, 70.
Hirnschenkelhaube 70.
Hirnschenkelfuß 70.
Hirnschenkelschlinge 143.
Hirnstamm 7.
Hornblatt 3, 110.
Hypothalamus 17, 65, 67.
Hypophysis 12, 17, 18, 41, 42.

Incisura cerebelli ant. 75.
— — post. 14, 75.
— praeoccipitalis 21.
— temporalis (SCHWALBE) 25.
Indirekte sensor. Kleinhirnbahn 161.
Induseum griseum 37, 38, 44, 133.
Infundibulum (Hypophyse) 12, 17, 18, 41, 42.
Innenschicht 111, 114.
Inselpol 23.
Insula 18, 23.
Intumescentia cervicalis 9, 95.
— lumbalis 9, 95.
Inzisuren 19.
Isthmus gyri fornicati 34, 35.
— rhombencephali 5, 73.

Kammrand 93.
Keilstrang 83, 96.
Keilstück 112.
Keimzellen 110.
Kern des Corpus trapezoides 88, 166.
— der hinteren Kommissur 71, 169.
— des hinteren Längsbündels 72, 169.
Keule 83.
Klappdeckel 23.
Klappenwulst 78.
Klauen 47.
Kleinhirn 14, 75, 149.
Kleinhirnbahn, direkte sensorische 161.
—, indirekte sensorische 161.
Kleinhirnhemisphären 14, 75.
Kleinhirnseitenstrangbahn (FLECHSIG) 154.
— (GOWERS) 154.
Kleinhirnsichel 93.
Kleinhirnstiele 80.
Kleinhirnwindungen 80.
Kleinhirnzelt 93.
Kletterfasern 150.
Knie der inneren Kapsel 54, 66
Kniehöcker 60.
Knötchen (Kleinhirn) 79.
Kollateralen 119.
Kommaförmiges Bündel (SCHULTZE) 157.
Kommissur, vordere 16, 138.
Kommissurenfasern 138.
Korbzellen 149.
Kugelkerne 88.
Kurzstrahler.

Lamina affixa 46.
— chorioidea epithel. ventr. lat. 47.
— — — — quarti 84.
— — — — tertii 56.
Laminae medullares cerebelli 80.
— — thalami 63.
Lamina praecommissuralis 33.
— quadrigemina 17, 69.
— rostralis 16.
— septi pellucidi 45.
— terminalis 12, 16, 17, 18, 41.
Langstrahler 116.
Längsbündel, dorsales (SCHÜTZ) 146.
—, hinteres 147, 161, 169.
Laterale Schleife 167.
Lebensbaum 80.
Lemniscus lateralis 167.
— medialis 159.
Lendenanschwellung 9, 95.
Leptomeninx 92.
Ligamentum denticulatum 99.
Limbus GIACOMINI 39.
Limen insulae 30.
Lingula cerebelli 77.
Linsenkernschlinge 143.
Liquor cerebro-spinalis 7, 94, 99.
LISSAUERsche Randzone 155.
Lobus cerebelli inf. 79.
— — post. 77.
— — sup. 76.
— frontalis 18, 20.
— insulae ant. 23.
— — post. 23.
— occipitalis 18, 23.
— olfactorius 27, 28.
— — ant. 28, 29.
— — post. 28, 29, 33.
— parietalis 18, 21.
— temporalis 18, 22.
Lobulus biventer cerebelli 79.
— centralis cerebelli 77.
— gracilis 78.
— paracentralis 25.

Digitized by Google

Lobulus parietalis inf. 22.
— — sup. 22.
— quadrangularis 77.
— semilunaris inf. 78.
— — sup. 78.
Locus caeruleus 87, 164.
Lyra Davidis 49, 138.

Mandelkern 54.
Mantelschicht 115.
Marginalzone 98.
Markkügelchen 13.
Markleisten 80.
Markstrahlen 126.
Marksubstanz 80.
Massa intermedia 17.
Mediale Schleife 159.
Medulla oblongata 3, 14, 81, 157.
— spinalis 3, 14, 95, 151.
Medullarplatte 3, 110.
Medullarrinne 3, 110.
Medullarrohr 4, 110.
Medullarwülste 3, 110.
Membrana limitans ext. 110.
— — int. 110.
Meninges 92.
Mesencephalon 4, 5, 7, 69, 72.
Metencephalon 4, 5, 74.
Mittelhirn 4, 5, 7, 69, 72.
Monakowsches Bündel 155.
Monticulus cerebelli 77.
Moosfasern 150.
Motorische Bahn 140, 174.
Motorisches Zentrum 134.
Motorisches Sprachzentrum 136.
Muldenblatt (Alveus) 50, 131.
Myelencephalon 4, 5, 81.

Nachhirn 5, 81.
Nachhirnbläschen 4.
Nebenflocke 79.
Nerveneinheit 119.
Nervenfaser 124.
Nervenfortsatz 119.
Nervenplatte 3.
Nervenzellen 114, 120, 122.
Nervus abducens 15, 164.
— accessorius 15, 171.
— acusticus 15, 166.
— cochlearis 166.
— facialis 15, 166.
— glossopharyngeus 15, 169.
— hypoglossus 15, 171.
— intermedius (Wrisbergi) 166.
Nervus oculomotorius 15, 163.
— opticus 12, 15, 162.
— trigeminus 15, 164.
— trochlearis 15, 164.
— vagus 15, 169.
— vestibularis 168.
Neurit 119.
Neuroblasten 111, 114.
Neuroglia 117.
Neurogliazellen 111, 116.
Neuron 119.
Nidus avis 79.
Nisslsche Körper 123.
Nodulus 79.
Nucl. alae cinereae 170.
— ambiguus 90, 170.
— amygdalae 51, 54, 145.
— arcuati 89, 160.
— caudatus 51.
— colliculi inf. 72.
— corpor. geniculat. lat. 65.
— — — med. 65.
— — mamillar. lat. 65.
— — — med. 65.
— — trapezoid. 166.
— dentatus cerebelli 88.
— dorsalis Clarkii 98.
— — Stillingii 98.
— emboliformis 88.
— fastigii 88.
— funiculi cuneati 89, 159.
— — gracilis 88, 159.
Nucl. globosi 88.
— habenulae 65.
Nucl. hypothalamicus 65.
Nucl. laterales 89.
— lemnisci 73, 87, 167.
Nucl. lentiformis 51, 52.
— motor. nervi trigemini 88, 164.
— — dorsal. nerv. vagi et glossopharyng. 90, 169.
— — ventral nerv. vagi et glossopharyng. 90, 170.
— nerv. abducentis 88, 164.
— — accessorii 90, 171.
— — acustici 88.
— — cochlearis 88, 166.
— — facialis 88, 166.
— — hypoglossi 90, 171.
— — oculomotorii 71, 163.
— — trochlearis 71, 164.
— — vestibularis 88, 168.
Nucl. olivares accessorii 89.
Nucl. olivaris inf. 89.

Digitized by Google

Nucl. olivaris sup. 88, 166.
— pontis 88.
— ruber 72.
— radic. desc. nerv. trigem. 71. 164.
Nucl. reticulares tegmenti 88.
Nucl. semilunaris (FLECHSIG) 64, 65.
— sensibilis nerv. glossopharyng. 90.
— — — vagi 90.
— — — trigemini 88, 165.
— tecti 88.
— thalami lateral. 63, 64.
— — medial. 63, 64.
— tract. solitarii 90, 170.
— — spinal. nerv. trigemini 88, 165.

Obex 82, 86.
Occipitallappen 23.
Occipito-temporale Brückenbahn 140.
Oliva (inferior) 14, 82.
— (superior) 166.
Olivennebenkerne 89.
Olivenzwischenschicht 159.
Operculum 23.
Orbitalfläche 27.

PACCHIONIsche Granulationen 94.
Pachymeninx 92.
Pallium 17, 125.
Paraxonen 119.
Parietallappen 21.
Pars basilaris pontis 87.
— capsulae int. frontalis 53, 66.
— — — lenticulo-caudata 66.
— — — lenticulo-thalamica 66.
— — — occipitalis 54, 66.
— — — retro-lenticularis 66.
— centralis ventr. lateral. 45, 46.
— dorsalis pontis 87.
— mamillaris Hypothalami 56, 61, 67.
— opercularis 21.
— optica Hypothalami 17, 18, 41, 67.
— orbitalis 21.
— triangularis 21.
— ventr. quarti inf. 83.
— — — intermedia 83.
— — — superior 84.
Pedunculi cerebri 13, 69, 70.
Pedunculus corpor. mamillar. 146.
— flocculi 79.
Pferdeschweif 9.
Pfropfkern 88.
Pia mater cerebri 92. 94.
— — spinalis 99.

Plexus chorioid. ventric. lateral. 46, 48, 58.
— — — quarti 85.
— — — tertii 63.
Polster 59.
Polus frontalis 18.
— occipitalis 18.
— temporalis 18.
Pons VAROLII 13, 74.
Praecuneus 25.
Processus reticular. 161.
Projektionsfasern 138.
Prosencephalon 4, 7, 67.
Protoplasmafortsätze 119.
Psalterium 49.
Pulvinar 59.
PURKINJEsche Zellen 149.
Putamen 53.
Pyramidenbahn 88, 141.
Pyramidenkerne 89, 160.
Pyramidenkreuzung 81, 142.
Pyramidenseitenstrangbahn 142, 154.
Pyramidenvorderstrangbahn 142, 153.
Pyramis cerebelli 79.
— medullae oblongat. 14, 81.

Radiatio corporis callosi 44.
— — striati 142.
— strio-subthalamica 143.
— strio-thalamica 143.
Radii 126.
Ramus marginalis 24.
Randbündel 154.
Randschleier 114.
Randzone (LISSAUER) 155.
Raphe corpor. callosi 44.
Rautengraube 83, 84, 85.
Rautenhirn 4, 73, 87, 90.
Recessus anterior 71.
— infundibuli 17, 42, 63.
— lateral. ventr. quarti 84.
— opticus 17, 63.
— pinealis 17, 60.
— posterior 70.
— suprapinealis 60, 63.
— tecti 84.
— triangularis 63.
— tecti 48.
— triangularis 63.
Reflexkollateralen 157.
Reflexleitung 175.
Regio subthalamica 65.
— — capsul. int. 66.
— thalam. capsul. int. 66.

Digitized by Google

Rhinencephalon 18, 27, 127, 143.
Rhombencephalon 4, 73, 87, 90.
Riechbündel, basales (WALLENBERG) 148.
— des Ammonshorns (ZUCKERKANDL) 145.
Riechfäden 12.
Riechhirn 18, 27, 127, 143.
Riechkolben 12.
Riechstreifen 12.
Riechzentrum 136.
Riegel 82, 86.
Rindenzellen 149.
Rindenzentren 134, 135, 136.
Roter Kern 72.
Rostrum 16.
Rückenmark 3, 14, 95, 151.
—, graue Substanz 97, 151.
—, weiße Substanz 98, 153.
—, Entwicklung 7.
Rückenmarkshäute 98.
Rückenmarkszellen 151.
Rugae 87.

Sakralfeld, dorsomediales 157.
Schale 53.
Schleife, laterale 167.
—, mediale 159.
Schleifenfeld 73.
Schreibzentrum 136.
SCHÜTZsches Längsbündel 147.
Seepferdefuß 47.
Sehhügel 16.
Sehhügelstiele 138.
Sehnerv 12, 162.
Sehstrahlung (GRATIOLET) 139.
Sehstreifen 12.
Sehzentrum 135.
Seitenhorn 97.
Seitenstrang 83, 96.
Seitenstrangbahnen 154.
Seitenstranggrundbündel 155.
Seitenstrangkerne 89, 160.
Seitenventrikel 7, 44.
Seitliche Grenzschicht 155.
Sensible Bahnen 171.
Sensible (sensorische) Zentren 135.
Septum anterius 99.
— cervicale intermed. 99.
— pellucidum 16, 45, 56.
— subarachnoideale 99.
Sinus occipitalis 93.
— petros. sup. 93.
— rectus 93.
Sinus sagittal. inf. 93.
— — sup. 93.
— transversus 93.
Spinalrohr 4.
Spindelwindung 26.
Spinnwebenhaut 92.
Splenium corpor. callosi 16.
Spongioblasten 111.
Spongiopilema 116.
Sprachbahn 141.
Sprachzentrum 136.
Stabkranz 138.
Stamm des Endhirns 18.
Stammganglion 52.
Strangzellen 152.
Strat. gris. centrale 71.
— — colliculi sup. 72.
— reticulare 64.
— zonale 59.
Streifenhügel 46.
Stria alba tuberis (LENHOSSÉK) 61, 146.
— cornea 46.
— medullaris 17, 59, 147.
— olfact. lateral. 31, 144.
— — medial. 30, 145.
— terminalis 46.
Striae acusticae 85, 167.
— Lancisii 38, 44, 145.
— longitudinal. lateral. 38, 44.
— — medial. 38, 44.
— medullares s. acusticae 85.
— transvers. corpor. callosi 44.
Stützzellen 116.
Subarachnoidealraum 92, 94.
Subarachnoidealgewebe 94.
Subduralraum 92, 93.
Subiculum 50.
Subpialraum 94.
Subst. cortical. cerebelli 80.
— — cerebri 43, 51, 125.
— gelatinosa centralis 97.
— — Rolandi 98.
— nigra (SÖMMERING) 70, 72.
— perforata ant. 12, 27, 29, 33.
— — post. 13, 17, 69, 70.
— reticularis (ARNOLD) 36, 131.
Sulc. arcuat. Rhinencephali 31.
— basilaris (pontis) 13, 75.
— centralis insulae 23.
— — ROLANDI 20.
— cerebelli horizontal. 75.
— — inf. ant. 77.
— — inf. post. 77, 79.
— — postpyramidal. 79.

Digitized by Google

Sulc. cerebelli praepyramidal. 79.
— — sup. ant. 77.
— — sup. post. 76.
— cinguli 24.
— circularis (Reili) 23.
— corpor. callosi 24.
— chorioideus 59.
— dentato-fasciolaris 38, 40.
— digitati externi 40.
— fimbrio-dentat. 37.
— fornicis post. 51.
— frontal. inf. 20.
— — med. 20.
— — sup. 20.
— hypothalamicus (Monroi) 17, 60.
Sulc. interdigitales 48.
Sulc. intermedius 46.
— — post. 82, 96.
— — primus (Jensen) 22.
— — secund. (Eberstaller) 22.
— interparietalis 22.
— lateral. ant. 14, 81, 96.
— — post. 82, 95.
— limitans 87.
— median. fornicis 49, 51.
— — fossae rhomboid. 85.
— — post. 8, 82, 95.
— mesencephali lateral. 70, 73.
— — medial. 70.
— Monroi 60.
— nervi oculomotorii 13, 70.
— occipital. lateral. 23.
— — sup. 23.
— — transvers. 22, 23.
— olfactor. 27.
Sulc. orbitales 27.
Sulc. paracentralis 24.
— parietal. transvers. (Brissaud) 22.
— parolfact. ant. 33.
— — post. 28.
— postcentralis 21.
— praecentral. inf. 20.
— — sup. 20.
— radiatus 20.
— semiannularis 30.
— subcallos. median. 33.
— suparietal. 24.
— supraorbital. (Broca) 24.
— temporal. inf. 22, 25.
— — med. 22.
— — sup. 22.
— — transvers. 23.
Sylvisches Tal 19.
System des Deitersschen Kerns 168.
Taenia chorioidea 47.
— fimbriae 47.
— fornicis 47.
— semicircularis 145.
— tecta 38, 44.
— thalami 59.
— pontis 75.
— ventriculi quarti 84, 86.
Tapete 47.
Tegmen fossae rhomboid. 84.
Tegmentum 70.
— pontis 88.
Tela chorioidea ventr. quarti 84.
— — — tertii 56, 58, 62.
Telencephalon 4, 5, 17, 51, 54, 136.
Telodendrion 119.
Temporallappen 22.
Tentorium cerebelli 93.
Thalamencephalon 56, 59.
Thalamus 16, 59.
Tiefenwindungen 18.
Tigroid 123.
Tonsilla 79.
Tract. bulbo-thalamicus 159.
— cerebello-tegmental. 151.
— cerebro-spinalis 141.
— — ant. 153.
— — lateral. 154.
— cervico-lumbalis dorsalis 157.
— cortico-habenular. 146, 147.
— cortico-mamillaris 146.
— cortico-thalamici 138.
— habenulo-peduncular. 148.
— nucleo-cerebellar. 161.
— olfactorius 12, 27, 29.
— olfacto-habenular. 147.
— olfacto-mesencephalic. 148.
— olivo-cerebellaris 161.
— opticus 12, 41, 70.
— peduncular. transvers. 71.
— ponto-cerebellar. 151.
— rubro-spinal. (Monakow) 155.
— solitarius 170.
— spinal. nervi trigemini 165.
— spino-cerebellar. dorsal. (Flechsig) 154, 160.
— — ventral. (Gowers) 154, 160.
— spino-olivaris (Helweg) 154, 161.
— spino-tectal. 155.
— spino-thalamicus 155, 159.
— tecto-spinalis 153.
— thalamo-cortical. 138.
— thalamo-habenular. 147.
— thalamo-olivaris 161.

Digitized by Google

Tract. vestibulo-spinalis 169.
— — ant. 154.
— — lateral. 155.
Trichter 12, 42.
Trigonum collaterale 47.
— fornic. post. 51.
— habenulae 17, 59.
— lemnisci 73, 87.
— nervi hypoglossi 86.
— olfact. 12.
— praecommissurale 33.
— subpineale 69.
Truncus cerebri 7.
— corpor. callosi 16.
— fissurae lateral. 19.
Tuber cinereum 12, 17, 18, 42.
— valvulae 78.
— vermis 78.
Tuberculum acustic. 87, 166.
— cinereum 83.
— cuneatum 83.
— mamillare 61.
— olfactor. 27, 29.
— thalami anter. 59.

Übergangswindungen 18.
Uncus 35, 40.
Unterhorn 45, 47.
Uvula 79.

Vallecula cerebelli 14, 75.
— lateralis 19.
Velum medullare ant. 17, 73, 84.
— — post. 79, 84.
— terminale (AEBY) 39, 48.
Vena cerebri interna 63.
— — magna (GALENI) 63, 93.
— chorioidea 63.
— septi pellucidi 63.
— terminalis 46, 63.
Ventriculus Arantii 86.
— quartus 83.
— terminalis (KRAUSE) 97.
— tertius 61.
VERGAscher Ventrikel 49.
Verlängertes Mark 3, 14.
Vermis cerebelli 75.
Verrucae gyri hippocampi 36.
VICQ D'AZYRscher Streifen 44.
VICQ D'AZYRsches Bündel 146.
Vierhügelarme 70.
Vierhügelplatte 17, 69.
—, Seitenstrangbahn 153.
—, Vorderstrangbahn 153.
Vincula lingulae 77.
Visuelles Zentrum 136.
Vogelsporn 47.
Vorderer Vierhügel 69.
Vorderhirn 4, 67.
Vorderhorn (Rückenmark) 27.
— (Seitenventrikel) 45.
Vorderstrang 96.
Vorderstrangbahnen 153.
Vorderstranggrundbündel 153.
Vormauer 53, 54.
Vorzwickel 25.

WERNICKEsches Feld 64.
— Zentrum 136.
Wipfelblatt 78.
WRISBERGscher Nerv 166.
Wurzeleintrittszone 155.

Zarter Strang 83, 96.
Zeltrand 93.
Zentralkanal 4, 97.
Zentrale Haubenbahn 161.
Zentrales Höhlengrau 64, 71.
Zentrum d. motor. Aphasie 136.
— der Wortblindheit 136.
— der Worttaubheit 136.
Zirbel 17, 59, 60.
Zonalschicht 98.
Zungenläppchen 26.
Zwickel 26.
Zwischenhirn 5, 56.
Zwischenhirnbläschen 4.
Zwischenhirn, Kerne 43.
—, Zusammenfassung 66.

Druck von Breitkopf & Härtel in Leipzig.

Digitized by Google

Digitized by Google

Digitized by Google

Digitized by Google

COUNTWAY LIBRARY
HC 31GL R

L5355
Gehirn und Ruckenmark. Leitfade1905
Countway Library BFJ1747
3 2044 046 274 874

Digitized by Google

t.5355
Gehirn und Ruckenmark. Leitfade1905
Countway Library BFJ1747
3 2044 046 274 874

Digitized by Google